Микробиологические и клинико-морфологические характеристики хронических ран на различных стадиях инфекционного процесса

Ярец Юлия Игоревна
к.м.н., доцент, заведующий КДЛ
ГУ «Республиканский научно-практический центр радиационной медицины и экологии человека»,
г. Гомель, Беларусь

Международная научно-практическая конференция «Современные проблемы радиационной медицины: от науки к практике»,
РНПЦ РМиЭЧ», г. Гомель, 08 декабря 2022

TIME – оценка локального статуса раны и воздействие на патологически измененные параметры

Направления воздействия: дебридмент, подавление инфекции, контроль влажности, стимуляция эпителизации

T Tissue – наличие нежизнеспособных тканей

I Infection, inflammation – воспаление, инфекция

M Moisture – уровень влажности, тип экссудата

E Epithelial edge – край раны и окружающие ткани

Harries, R.L. et al., 2016

Инфекционный процесс

Контаминация

присутствуют бактерии

нет реакции макроорганизма

Поверхностная инфекция

Критическая колонизация

Пограничное состояние

Клинические признаки

Колонизация

активное размножение, первичная инвазия бактерий

начальные реакции организма

Раневая инфекция

активное размножение, инвазия бактерий

клинические признаки

Глубокая инфекция

Системная инфекция

- Антибиотикотерапия как классическое решение любых инфекционных проблем на современном этапе уже не выступает на первом месте, что связано со способностью микроорганизмов изменять свой патогенный потенциал, обеспечивая повышенную выживаемость в условиях местного и системного применения антибактериальных средств
- Использование дебридмента позволяет уменьшить частоту использования системной антибактериальной терапии при лечении пациентов с ранами, а, значит, снизить финансовую нагрузку на учреждение здравоохранения.
- Оценка биологических свойств изолятов, выделенных из раневого отделяемого пациентов, повысит информативность микробиологического исследования, оптимизирует интерпретацию результатов посева для обоснования дальнейшей тактики лечения ран
- Адекватный анализ морфологических критериев позволит выявить состояния, которые не смогут обеспечить нормальную трофическую функцию раневого ложа для трансплантированного кожного лоскута, и применить методы лечения, позволяющие нивелировать нарушения пролиферации

Инфекция острой и хронической раны

Инфекция

Колонизация или критическая колонизация

Острая рана

- **боль**
- **отек**
- **гиперемия**
- **местная гипертермия**

Хроническая рана

- **Сложности клинической диагностики**
- **Отсутствие четких лабораторных критериев**

Микробное число > 10^5 КОЕ/мл или /г ткани*

***Александер Дж., Гуд Р. [1974]**

Принципы воздействия на биопленку

Biofilm-based wound care (management)

[Wolcott, R.D., 2009. Rhoads D.D. 2008, Webb, R. 2014]

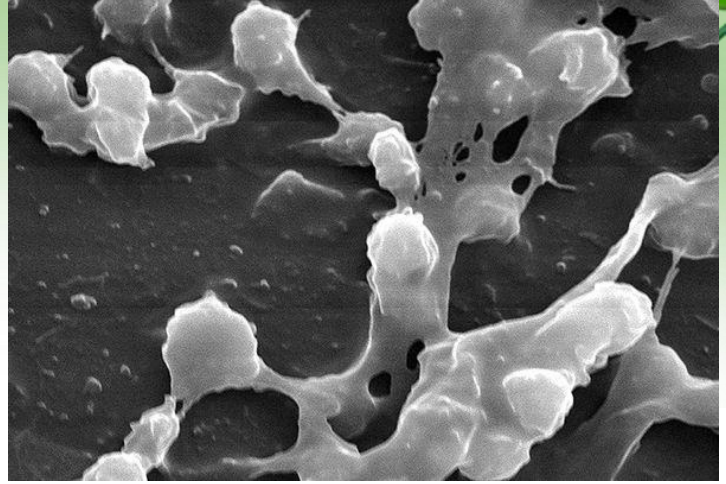

Хроническая рана

* Неэффективный иммунный ответ

Микробная биопленка

Повреждение биопленки

Дебридмент
Деконтаминация

Удаление девитализированных тканей

Вакуум терапия
Удаление экссудата

Снижение реконтаминации

Препятствие реорганизации биопленки

* Включение иммунного ответа

Острая рана

Цель: оценить возможность использования микробиологических и клинико-морфологических параметров, характеризующих состояние ран, для обоснования выбора тактики предоперационной подготовки к аутодермопластике

Объект исследования: микробиологические и клинико-морфологические параметры хронических ран пациентов (n=229) на различных стадиях инфекционного процесса (колонизация, критическая колонизация, инфекция).

Пациенты поступали в ожоговое отделение ГУЗ «Гомельская городская клиническая больница №1» для оказания специализированной медицинской помощи в период 2012–2020 гг.

Дефекты покровных тканей тела были представлены посттравматическими ранами (вследствие механических травм, термических ожогов); постнекротическими ранами (после гнойно-воспалительных заболеваний кожи и подлежащих тканей); трофическими язвами (на культях нижних конечностей после длительного ношения протеза; нейротрофическими, вследствие механической травмы периферических нервов); пролежнями III стадии, причиной которых являлось длительное сдавление тканей.

❖ Микробиологическое исследование:

- Количественный секторный посев
- Изоляты представляли в виде: $\leq 10^5$ КОЕ/мл и $>10^5$ КОЕ/мл. Микроорганизмы, выделенные из среды обогащения, обозначали как «качественное определение»
- Тесты оценки патогенного потенциала: АКА, АЛА, АИА, протеазная активность, АА
- Способность формировать основное вещество и биомассу биопленки
- Детекция генов, регулирующих вирулентность, образование биопленки, коммуникацию бактерий в рамках QS

Лабораторная служба
2021, Т. 10, №3, с. 33–42
https://doi.org/10.17116/labs20211003133

Laboratory Service=Laboratornaya sluzhba
2021, vol. 10, no. 3, pp. 33–42
https://doi.org/10.17116/labs20211003133

Методология микробиологического посева раневого отделяемого в рамках современных представлений о диагностике инфекционного процесса

© Ю.И. ЯРЕЦ[1], Н.И. ШЕВЧЕНКО[1], В.Ф. ЕРЕМИН[2]

[1]Республиканский научно-практический центр радиационной медицины и экологии человека, Гомель, Беларусь;
[2]Республиканский научно-практический центр трансфузиологии и медицинских биотехнологий, Минск, Беларусь

РЕЗЮМЕ

Актуальность. Отсутствие четких рекомендаций по выполнению микробиологического исследования ран и интерпретации его результатов обусловило актуальность проведения настоящего исследования, которое направлено на сопоставление данных микробиологических посевов раневого отделяемого на плотные питательные среды и в среду обогащения (триптиказо-соевый бульон).

Цель исследования. Проанализировать результаты микробиологического исследования образцов раневого отделяемого пациентов.

Материал и методы. Использованы данные посева 405 образцов раневого отделяемого пациентов с острыми ранами (ОР), *n*=176 и хроническими ранами (ХР), *n*=229. Посев производили полуколичественным секторным методом, дополняя культивированием в среде обогащения (триптиказо-соевый бульон). В описание микробиологической структуры ран включали все микроорганизмы в любом титре, в том числе со среды обогащения. Для сопоставления результата посева с клиническим состоянием ран использовали оценку инфекционного процесса по «NERDS&STONEES».

Результаты. С первичного посева микроорганизмы чаще выделялись из ХР (139 образцов, 60,7%, 209 изолятов), чем из ОР (76 образцов, 43,2%, 106 изолятов), χ^2=12,26; *p*=0,005. После дополнительного культивирования количество положительных результатов посевов увеличилось до 76,1% (*n*=134) для ОР, до 85,2% (*n*=195) для ХР. Среди общего количества микроорганизмов ОР (*n*=193) и ХР (*n*=314) изоляты со среды обогащения составляли 47,2 и 39,0% в виде монокультур; 43,2 и 30,8% в виде ассоциаций. В количестве $>10^5$ КОЕ/мл из ОР обнаруживалось 30,3% изолятов (в монокультурах) и 37,5% изолятов (в ассоциациях), в ХР — 40 и 56,6% соответственно. В титре $\leq 10^5$ КОЕ/мл изоляты обнаруживались в 22,5 и 19,2 в ОР; 21,0 и 12,6 случаев в ХР. У 74 (38%) пациентов с ХР и положительным результатом посева установлена критическая колонизация, у 10 пациентов (5,3%) — глубокая инфекция; 56,7% (*n*=111) ХР считались колонизированными. Микроорганизмы со сред обогащения с одинаковой частотой обнаруживались в колонизированных и критически колонизированных ХР — 25,2% (*n*=28), 29,7% (*n*=22). У 6 пациентов (60%) с признаками глубокой инфекции микроорганизмы со среды обогащения дополняли микробиоту первичного посева. Гранулирующие ОР также проявляли признаки колонизации и критической колонизации (*n*=36, 56,2% и *n*=28, 43,8%) при положительном посеве со сред обогащения.

Заключение. Дополнительное культивирование расширило качественные характеристики обнаруженной микробиоты, что повысило информативность микробиологического исследования раневого отделяемого. Наличие клинических признаков инфекционного процесса предполагает учет микроорганизмов, полученных, в том числе, только со среды обогащения, учитывая высокую частоту их обнаружения в колонизированных и критически колонизированных ХР, гранулирующих ОР.

Ключевые слова: *микробиологический посев мазков из ран, интерпретация результатов микробиологического исследования, микробиота острых и хронических ран.*

ИНФОРМАЦИЯ ОБ АВТОРАХ:
Ярец Ю.И. — https://orcid.org/0000-0001-8879-5079
Шевченко Н.И. — https://orcid.org/0000-0003-0579-6215
Еремин В.Ф. — https://orcid.org/0000-0002-6045-3437
Автор, ответственный за переписку: Ярец Юлия Игоревна — e-mail: artyut@mail.ru

КАК ЦИТИРОВАТЬ:
Ярец Ю.И., Шевченко Н.И., Еремин В.Ф. Методология микробиологического посева раневого отделяемого в рамках современных представлений о диагностике инфекционного процесса. *Лабораторная служба*. 2021;10(3):33–42. https://doi.org/10.17116/labs20211003133

Methodology of microbiological analysis of wound swabs within the framework of modern concepts of wound infection process

© YU.I. YARETS[1], N.I. SHEVCHENKO[1], V.F. EREMIN[2]

[1]Republican Research Center for Radiation Medicine and Human Ecology, Gomel, Belarus;
[2]Republican Scientific and Practical Center for Transfusiology and Medical Biotechnologies, Minsk, Belarus

Клиническая оценка инфекционного процесса

NERDS [Sibbald RG, Woo K, Ayello EA. 2006]
Критическая колонизация

- **N**on-healing wound (рана не заживает)
- **E**xudative wound (экссудат и мацерация краев раны)
- **R**ed & bleeding wound (ярко-красные, хрупкие, легко травмируемые грануляции)
- **D**ebris in the wound (раневой детрит)
- **S**mell from the wound (запах)

Критическая колонизация n=59, 25,8%

Клиническая оценка инфекции ХР

STONEES [Sibbald RG, Woo K, Ayello EA. 2006]
Глубокая инфекция

- **S**ize is bigger (увеличение размеров раны)
- **T**emperature increased (местная t повышена)
- **O**s (углубление до кости)
- **N**ew areas (новые очаги)
- **EE** Exudate Erythema oedema (экссудат, эритема, отек)
- **S**mell from the wound (запах)

Инфекция n=29, 12,7%

- Раны, не имеющие признаков воспаления (n=141), разделяли на 2 категории:
- ХР, из которых не высевались микроорганизмы (n=34, 14,8%), и
- ХР, колонизированные микроорганизмами (n=107, 46,7%).
- Биологические свойства оценивали у изолятов, имеющих широкое клиническое значение и представляющих первоочередной интерес для микробиологического мониторинга в стационаре: *Staphylococcus aureus, Enterococcus faecalis*, *Acinetobacter baumannii, Pseudomonas aeruginosa,* среди энтеробактерий – *Proteus mirabilis*

МИНИСТЕРСТВО ЗДРАВООХРАНЕНИЯ РЕСПУБЛИКИ БЕЛАРУСЬ

УТВЕРЖДАЮ
Первый заместитель Министра
_____ Д.Л. Пиневич
«28» марта 2018 г.
Регистрационный № 018-0218

МЕТОД МОРФОЛОГИЧЕСКОЙ ОЦЕНКИ СОСТОЯНИЯ РАНЕВОГО ПРОЦЕССА

(инструкция по применению)

УЧРЕЖДЕНИЯ-РАЗРАБОТЧИКИ:

Государственное учреждение «Республиканский научно-практический центр радиационной медицины и экологии человека»,

Учреждение образования «Гомельский государственный медицинский университет»

АВТОРЫ:

к.м.н., доцент Ярец Ю.И., Славников И.А., Шибаева Н.Н.,
д.м.н., доцент Рожко А.В., д.м.н., профессор Дундаров З.А.

В ХР регистрировали морфологические признаки воспаления и нарушений пролиферации на основании результатов гистологического исследования биоптатов грануляционной ткани, которое выполняли однократно, на момент поступления пациентов.

Результаты анализа морфологических критериев представляли в виде:

Si 0, Si 1, Si 2, Si 3, что соответствовало отсутствию, низкой, умеренной, высокой степени активности воспаления;

Sp 0, Sp 1, Sp 2, Sp 3, обозначающих отсутствие, минимальные, умеренные, выраженные нарушения пролиферации

Варианты методов лечения

- Ежедневные перевязки
- Механический дебридмент (МД) раны: иссечение некротического струпа, верхнего слоя патологически измененных грануляций
- Ультразвуковой дебридмент (УЗД) с применением одной (непосредственно перед АДП) или двух процедур. При выполнении двух сеансов УЗД первую процедуру сочетали с МД и выполняли на 3 (2; 5) сутки (±95% ДИ: 2,92–3,57) после поступления в стационар, а вторую проводили через 5–10 дней, непосредственно перед АДП.
- Комбинированный метод аппаратного лечения с использованием двух этапов УЗД, между которыми подготовка раны проводилась с помощью вакуум-терапии (ВТ).
- В связи с риском возникновения системной инфекции, при наличии стойкой гипертермии, пациентам, имеющим клинические признаки инфекции раны по STONEES (n=29), в схему предоперационного лечения включали антибиотики, исходя из результатов микробиологического посева раневого отделяемого
- После подготовки раны выполняли аутодермопластику

Микробиологические характеристики грамположительных изолятов

Признак (характеристика)	К ХР (n=107)	КК ХР (n=59)	И ХР (n=29)	χ^2; p
S. aureus (n=105)	**n=52**	**n=37**	**n=16**	
icaAD+/icaBC+ (синтез адгезина)	40 (79,6)	34 (91,9)	16 (100)	**7,10; 0,030**
Синтез ОВ биопленки	47 (90,4)	29 (78,4)	10 (62,5)	**6,89; 0,031**
Образование БМ биопленки	46 (88,5)	35 (94,6)	15 (93,8)	1,17; 0,58
Гемолиз-	17 (32,7)	6 (16,2)	2 (12,5)	4,57; 0,10
ЛВ-	12 (23,1)	5 (13,5)	2 (12,5)	1,73; 0,46
Фибринолитическая активность	14 (29,6)	8 (21,6)	3 (18,8)	0,60; 0,78
Протеазная активность	36 (69,2)	31 (83,8)	15 (78,1)	**5,38; 0,069**
Умеренная и выраженная АКА	49 (94,2)	24 (64,9)	5 (31,3)	**28,06; <0,001**
Умеренная и выраженная АА, АИА	47 (90,4)	23 (62,2)	9 (56,3)	**12,89; 0,001**
Умеренная и выраженная АЛА	42 (86,5)	15 (40,5)	3 (18,8)	**32,44; <0,001**
E. faecalis (n=56)	**n=33**	**n=12**	**n=11**	
gelE+ (синтез желатиназы)	33 (100)	12 (100)	11 (100)	–
fsrABC+ (регуляторная система)	33 (100)	12 (100)	11 (100)	–
asa1+ (синтез адгезина)	23 (69,7)	12 (100)	11 (100)	**8,48; 0,015**
agg+ (белок агрегации)	12 (36,4)	12 (100)	8 (72,7)	**15,91; <0,001**
esp+ (синтез белков биопленки)	20 (60,6)	11 (91,7)	10 (90,9)	**6,52; 0,038**
ace+ (синтез адгезина)	12 (36,4)	10 (83,3)	8 (72,7)	**9,82; 0,006**
bop+ (синтез белков биопленки)	33 (100)	12 (100)	11 (100)	–
ebpABC+ (синтез адгезинов)	33 (100)	12 (100)	11 (100)	–
pil+ (образование пилей)	33 (100)	12 (100)	11 (100)	–
Синтез ОВ биопленки	33 (100)	4 (33,3)	2 (18,2)	**42,72; <0,001**
Образование БМ биопленки	25 (75,7)	11 (91,7)	11 (100)	**15,87; 0,003**
Выраженная АА	12 (36,4)	12 (100)	11 (100)	**23,42; <0,001**
Выраженная АКА, АЛА	18 (54,5)	12 (100)	11 (100)	**14,28; 0,002**
Выраженная АИА	6 (18,2)	12 (100)	11 (100)	**36,34; <0,001**

Микробиологические характеристики грамотрицательных изолятов

Признак (характеристика)	К ХР (n=107)	КК ХР (n=59)	И ХР (n=29)	χ^2; p
P. aeruginosa (n=34)	**n=6**	**n=21**	**n=7**	
LasI+/LasR+ (гены QS)	6 (100)	21 (100)	7 (100)	–
RhlI+/RhlR+ (гены QS)	6 (100)	21 (100)	7 (100)	–
algD+ (альгинат биопленки)	6 (100)	20 (95,2)	7 (100)	0,64; 1,00
pelF+ pslD+ (полисахариды)	6 (100)	19 (90,5)	6 (85,7)	0,85; 1,00
exoU+ (экзотоксин)	0 (0)	13 (61,9)	6 (85,7)	**10,44; 0,004**
exoS+ (экзотоксин)	6 (100)	8 (38,1)	2 (28,6)	**8,39; 0,016**
Синтез ОВ биопленки	6 (100)	11 (52,4)	4 (57,2)	**26,31; <0,001**
Образование БМ биопленки	4 (66,7)	14 (66,7)	3 (42,9)	1,33; 0,61
Выраженная АА	3 (50)	3 (14,3)	7 (100)	**18,01; 0,001**
Протеазная активность	4 (66,7)	16 (76,2)	6 (85,7)	0,65; 0,86
Выраженная АКА	6 (100)	5 (23,8)	7 (100)	**18,71; <0,001**
Выраженная АЛА	6 (100)	8 (38,1)	4 (57,1)	**7,24; 0,027**
Выраженная АИА	3 (50)	6 (28,6)	5 (71,4)	4,83; 0,31
A. baumannii (n=23)	**n=1**	**n=11**	**n=11**	
abaI+ (синтез молекул системы QS)	1 (100)	10 (90,9)	10 (90,9)	–
pgaA+ (синтез полисахарида биопленки)	1 (100)	11 (100)	11 (100)	–
ompA+ (синтез фактора инвазии)	0 (0)	11 (100)	10 (90,9)	1,05; 0,31
csuE+ (механизм сборки пилей)	1 (100)	11 (100)	10 (90,9)	1,05; 0,31
bap+ (синтез белков биопленки)	1 (100)	9 (81,8)	5 (45,5)	**3,14; 0,08**
Синтез ОВ биопленки	1 (100)	5 (45,5)	3 (27,3)	1,07; 0,86
Образование БМ биопленки	1 (100)	3 (27,3)	5 (45,5)	0,78; 0,38
Выраженная АА	0 (0)	0 (0)	6 (54,5)	**9,14; 0,01**
Протеазная активность	0 (0)	5 (45,5)	6 (54,5)	0,18; 0,67
Выраженная АКА, АЛА, АИА	0 (0)	1 (9,1)	4 (36,4)	3,91; 0,14

- В ХР, проявляющих клинические признаки инфекции, *S. aureus* характеризовались более высоким уровнем резистентности – к 3-м и более АБС (цефокситин, 30 мкг, эритромицин, гентамицин, левофлоксацин, норфлоксацин, рифампицин, χ^2=14,59, p<0,001), за исключением линезолида, тигециклина, ванкомицина.
- *S. aureus,* выделенные из К ХР, в 61,5% случаев (n=32) были чувствительны к АБС; в 28,8% случаев (n=15) проявляли резистентность к 1–2 АБС (цефокситину, эритромицину).
- *P. aeruginosa* проявляли высокий уровень резистентности к АБС: 76,5% изолятов (n=26) были резистентны к 3–5 АБС, 23,5% к 6–9 АБС (n=8), за исключением колистина.
- *A. baumannii* в 39,1% случаев (n=9) были резистентны к 1–2 АБС (ципрофлоксацин, амикацин, тобрамицин), в 43,5% (n=10) – к 3–5 АБС (имипенем, меропенем, амикацин, тобрамицин, ципрофлоксацин), 4 изолята *A. baumannii* (17,4%) были чувствительны.
- Показатели резистентности определяют необходимость использования местных методов санации раны. Это позволит повысить эффективность проведения системной антибактериальной терапии, но и снизить частоту ее использования за счет реализации бактерицидных и очищающих механизмов физического и механического дебридмента.

Признаки раны	Степень активности гнойного воспаления, n (%)				χ^2 p*	Степень выраженности нарушений пролиферации, n (%)				χ^2 p*
	Si 0	Si 1	Si 2	Si 3		Sp 0	Sp 1	Sp 2	Sp 3	
22–28 суток (n=61)										
Роста нет (n=13)	3(23,1)	10 (76,9)	0	0	48,272 <0,001	2(15,4)	8(61,5)	3(23,1)	0	2,26 0,91
К (n=13)	0	3(23,1)	10(76,9)	0		2(15,4)	8(61,5)	3(23,1)	0	
КК (n=20)	0	10(50)	10(50)	0		4(20)	10(50)	6(30)	0	
И (n=15)	0	0	10(66,7)	5(33,3)		1(6,7)	8(53,3)	6(40)	0	
5–6 недель (n=43)										
Роста нет (n=9)	0	6(66,7)	3(33,3)	0	26,016 <0,001	0	1(11,1)	6(66,7)	2(22,2)	6,26 0,42
К (n=14)	0	3(21,4)	10(71,4)	1(7,2)		0	1(7,1)	6(42,9)	7(50)	
КК (n=12)	0	2(16,7)	8(66,6)	2(16,7)		0	4(33,3)	6(50)	2(16,7)	
И (n=8)	0	0	2(25)	6 (75)		0	2(25)	4(50)	2(25)	
7–8 недель (n=23)										
Роста нет (n=3)	0	0	3(100)	0	8,640 0,246	0	0	3(100)	0	5,24 0,170
К (n=13)	0	1(7,7)	10(76,9)	2(15,3)		0	0	6(46,2)	7(53,8)	
КК n=5)	0	0	3(60)	2(40)		0	0	3(60)	2(40)	
И (n=2)	0	0	0	2(100)		0	0	0	2(100)	
Более 2-х месяцев (n=102)										
Роста нет (n=9)	0	3(33,3)	6(66,7)	0	31,755 <0,001	0	0	5(55,6)	4(44,4)	0,18 0,98
К (n=67)	0	10(15)	50(74,6)	7(10,4)		0	0	39(58,2)	28(41,8)	
КК (n=22)	0	0	14(63,6)	8(36,4)		0	0	12(54,6)	10(45,5)	
И (n=4)	0	0	0	4(100)		0	0	2(50)	2(50)	

- Учитывая нормальное состояние грануляций (мелкозернистые, бледно-розовые, плотные, блестящие), отрицательный результат посева раневого отделяемого, отсутствие выраженных морфологических признаков воспаления (Si 1 или Si 2) и явных признаков нарушения пролиферации (Sp 1 или Sp 2), у 34 пациентов (14,8%) подготовку раны проводили «под повязкой», непосредственно перед АДП выполняли МД. Длительность предоперационной подготовки составила 7,5 (5,0; 10,0) суток (95% ДИ: 7,24–8,29). Результат пластического закрытия раневых дефектов у этой категории пациентов во всех случаях был успешным с приживлением кожного лоскута.
- Наличие патологических признаков грануляционной ткани (атрофия, рубцовые изменения), в сочетании с морфологическими признаками нарушений пролиферации (Sp3, или Sp2) и умеренными воспалительными явлениями (Si2), обосновывали необходимость использования эффективных методов лечения, направленных на активацию репаративных явлений и перевод ХР в острую рану. Колонизация раны монокультурами и ассоциациями бактерий, формирующих биопленку, обладающими персистентными свойствами и генетическими маркерами вирулентности, определяли необходимость включения УЗД с целью разрушения биопленки и уничтожения микроорганизмов, благодаря бактерицидному действию ультразвуковой кавитации. Таким образом, при лечении колонизированных ХР консервативный метод и МД сочетали с процедурой УЗД, которую выполняли однократно, непосредственно перед АДП.

Поступление (К ХР)	Перед операцией УЗД, n (%)				Перед АДП, n (%)			
Монокультуры n=67	>10^5 КОЕ/мл	≤10^5 КОЕ/мл	К	Роста нет	>10^5 КОЕ/мл	≤10^5 КОЕ/мл	К	Роста нет
S. aureus (n=33)	2 (6)	13 (39,4)	13 (39,4)	5 (15,2)	0	10 (30,3)	10 (30,3)	13 (39,4)
CoNS (n=8)	0	0	3 (37,5)	5 (62,5)	0	0	0	8 (100)
E. faecalis (n=7)	0	1 (14,3)	4 (57,1)	2 (28,6)	0	0	2 (28,6)	5 (71,4)
P. aeruginosa (n=6)	-	-	3 (50)	3 (50)	-	-	2 (33,3)	4 (66,7)
Энтеробактерии (n=9)	0	0	4 (44,4)	5 (55,6)	0	0	0	9 (100)
Str. viridans (n=1) C. albicans (n=3)	-	0	0	4 (100)	-	0	0	4 (100)

	Перед операцией УЗД, n (%)			Перед АДП, n (%)		
	Количество видов, n (%)					
Ассоциации n=40	2 вида	1 вид	Роста нет	2 вида	1 вид	Роста нет
Энтеробактерии+Грам(+) бактерии (n=13)	3 (23,1) S. aureus+ K. oxytoca E. coli+ S. aureus	7 (53,8) S. aureus, 2 E. faecalis, 1 K. planticola, 1 P. mirabilis, 1 K. pneumoniae, 1 E. cloacae, 1	3 (23,1)	0	4 (30,8) S. aureus, 2 P. mirabilis K. pneumoniae	9 (69,2)
НФБ+Грам(+) бактерии (n=4)	0	2 (50) A. baumannii, 1 P. putida, 1	2 (50)	0	0	4 (100)
Грам(+) ассоциации (n=19)	2 (10,5) S. aureus+ E. faecalis	8 (42,1) S. aureus	9 (47,4)	0	8 (42,1) S. aureus	11 (57,9)
Грам(-) ассоциации (n=2)	0	2 (100) P. fluorscens K. aerogenes	0	0	0	2 (100)
CoNS+ Candida non-albicans (n=1)	0	0	1 (100)	0	0	1 (100)
НФБ+Энтеробактерии+S. aureus (n=1)	0	S. aureus	0	0	0	1 (100)

- Результат АДП у 80,4% пациентов (n=86), имеющих колонизированные раны на момент поступления, был успешным с полным приживлением лоскута. У 19,6% (n=21) пациентов наблюдался лизис лоскута
- Среди этих пациентов у 13 человек на момент проведения АДП из ран высевались монокультуры *S. aureus* (n=9; $\leq 10^5$ КОЕ/мл: n=5; качественное определение: n=4), *P. aeruginosa* (n=2, качественно), *P. mirabilis* (n=1, качественно), *K. pneumoniae* (n=1, качественно), эти же виды сохранялись на фоне лизиса лоскута. У 8 пациентов результат посева был отрицательным.
- Анализ свойств изолятов показал наличие выраженной способности к формированию ОВ биопленки и секреции защитных протеаз.
- У пациентов с состоявшимся лизисом лоскута на момент поступления результаты гистологического исследования соответствовали Sp 3 (n=21), Si 3 (n=10), Si 2 (n=11).

- Дополнительную подготовку ран после лизиса лоскута проводили с использованием ВТ, основываясь на основных эффектах на раневой процесс: оптимизации процесса формирования грануляционной ткани за счет улучшения перфузии раневого ложа, стимуляции миграции и пролиферации клеток, усиления неоангиогенеза, а также деконтаминации раны за счет удаления отделяемого.
- После этапа ВТ, сроки которого составляли 10,0 (6,0; 15,0) суток (95% ДИ: 10,38–14,69), проводили УЗД и выполняли АДП. Микробиологический анализ раневого отделяемого, проведенный непосредственно перед АДП, показал отсутствие роста микробиоты. Результат повторной АДП во всех случаях был успешным.
- Возникновение у части пациентов лизиса лоскута можно объяснить недооценкой потенциального клинического значения изолятов *S. aureus, P. aeruginosa, P. mirabilis, K. pneumoniae,* обнаруживаемых в количестве $\leq 10^5$ КОЕ/мл или при качественном определении
- Недостаточная эффективность дебридмента у таких пациентов определяет необходимость включения дополнительного метода аппаратного лечения (ВТ), который обеспечит, с одной стороны, дополнительную санацию раны, а с другой стороны, достаточную активацию репаративных процессов и созревание здоровой грануляционной ткани

- Учитывая качественные и количественные характеристики микробиоты, патологическое состояние грануляционной ткани и другие клинические признаки критической колонизации и инфекции по NERDS и STONEES, преобладание выраженных и умеренных морфологических признаков воспаления (Si 2 и Si 3) в сочетании с преимущественно с минимальными и умеренными признаками нарушений пролиферации (Sp 1 и Sp 2), с целью эффективного очищения раны и удаления микроорганизмов, в протокол местного лечения критически колонизированных и инфицированных ХР включали 2 процедуры УЗД, первую из которых комбинировали с МД.
- На основании результатов микробиологического посева ран только пациентам с инфицированными ранами назначали АБС в связи с наличием риска возникновения системной инфекции.

Поступление (И ХР)	После МД и 1-го УЗД, n (%)				После 2-го УЗД (перед АДП)			
Инфицированные раны (n=29)								
Монокультуры n=10 >10^5 КОЕ/мл	>10^5 КОЕ/мл	≤10^5 КОЕ/мл	К	Роста нет	>10^5 КОЕ/мл	≤10^5 КОЕ/мл	К	Роста нет
S. aureus (n=4)	0	1 (25)	2 (50)	1 (25)	0	0	0	4 (100)
(P. aeruginosa) (n=1)	0	0	1 (100)	0 (0)	0	0	0	1 (100)
A. baumannii (n=5)	0	2 (14,3)	3 (57,1)	0 (0)	0	0	1 (20)	4 (80)

	После МД и 1-го УЗД, n (%)			После 2-го УЗД (перед АДП), n (%)		
Ассоциации n=19	Количество видов, n (%)					
	2 вида	1 вид	Роста нет	2 вида	1 вид	Роста нет
НФБ+ Энтеробактерии (n=3)	0	2 (66,7) P. mirabilis P. aeruginosa	1 (33,3)	0	0	3 (100)
НФБ+Грам(+) (n=6)	1 (16,7) P. aeruginosa +S. aureus	3 (50) A. baumannii E. faecalis	2 (33,3)	0	0	6 (100)
Энтеробактерии+Грам (+) (n=5)	1 (20) S. aureus+ E. faecalis;	2 (40) P. mirabilis	2 (40)	0	1 (20) P. mirabilis	4 (80)
Грам(+) ассоциации (n=2)	2 (100) S. aureus+ E. faecalis	0	0	0	0	2 (100)
НФБ+ Энтеробактерии+Грам (+) (n=3)	1 (33,3) P. aeruginosa +P. mirabilis	1 (33,3) P. mirabilis	1 (33,4)	0	1 (33,3) P. mirabilis	1 (33,4)

- Бактерии, выделенные на момент поступления из инфицированных ХР, реже обладали выраженной способностью формировать основное вещество биопленки, которое является основным защитным барьером для антибиотиков и клеток иммунной системы.
- В связи с этим для таких категорий ран ожидаема эффективность системной антибактериальной терапии, дополненная санирующими механизмами 2-х процедур УЗД.
- Результат АДП во всех случаях ран, имеющих на момент поступления признаки инфекции (n=29), был успешным с приживлением лоскута.

Поступление (КК ХР)	После МД и 1-го УЗД, n (%)				После 2-го УЗД (перед АДП), n (%)			
Критически колонизированные раны (n=59)								
Монокультуры n=22	$>10^5$ КОЕ/мл	$\leq 10^5$ КОЕ/мл	К	Роста нет	$>10^5$ КОЕ/мл	$\leq 10^5$ КОЕ/мл	К	Роста нет
S. aureus $>10^5$ КОЕ/мл (n=6)	1 (16,7)	4 (66,6)	1 (16,7)	0	0	2 (33,4)	0	4 (66,7)
S. aureus $\leq 10^5$ КОЕ/мл (n=5)	-	2 (40)	3 (60)	0	-	0	2 (40)	3 (60)
P. aeruginosa $>10^5$ КОЕ/мл (n=5)	2 (40)	2 (40)	1 (20)	0	0	3 (60)	1 (20)	1 (20)
P. aeruginosa $\leq 10^5$ КОЕ/мл (n=2)	-	0	2 (100)	0	0	0	0	2 (10)
A. baumannii $>10^5$ КОЕ/мл (n=2)	0	2 (100)	0 (0)	0	0	0	1 (50)	1 (50)
K. pneumoniae (n=2)	0	0	2 (100)	0	0	0	1 (50)	1 (50)

Поступление	После МД и 1-го УЗД, n (%)			После 2-го УЗД (перед АДП), n (%)		
Ассоциации n=37	Количество видов, n (%)					
	2 вида	1 вид	Роста нет	2 вида	1 вид	Роста нет
Энтеробактерии+Грам (+) бактерии (n=12)	3 (25)	8 (66,7)	1 (8,3)	0	6 (50) S. aureus, 3 P. mirabilis, 3	6 (50)
НФБ+Грам(+) (n=21)	12 (57,1)	9 (42,9)	0	0	10 (47,6) P. aeruginosa, 5 A. baumannii, 2 S. aureus, 3	11 (52,4)
НФБ+ Энтеробак.(n=1)	1 (100)	0	0	0	0	1 (100)
НФБ+ Энтеробак+Грам(+) (n=3)	3 (100)	0	0	0	2 (66,7) P. mirabilis S. aureus	1 (33,3)

- В послеоперационном периоде АДП у 25 пациентов, имеющих КК раны на момент поступления, регистрировался лизис лоскута.
- Ретроспективный анализ результатов показал, что на момент поступления у 12 человек в биоптатах ран регистрировалась выраженная активность гнойного воспаления (Si 3), из ран высевались монокультуры *S. aureus, P. aeruginosa* и ассоциации, представленные Грам(+) и Грам(-) бактериями, количество которых составляло $>10^5$ КОЕ/мл.
- Микробиологические характеристики, отражающие патогенный потенциал изолятов, отсутствие выраженной способности формировать ОВ биопленки, постоянство обнаружения бактерий в динамике лечения пациентов, обосновали необходимость применения АБС.
- Антибактериальную терапию проводили после лизиса лоскута на основании результатов посева раневого отделяемого, местное лечение ран осуществлялось «под повязкой», непосредственно перед повторной АДП пациентам выполняли УЗД.
- Интраоперационное микробиологическое исследование показало отсутствие роста бактерий, в 100% случаев результат АДП был успешным.

- У 13 пациентов с лизисом лоскута на момент поступления результаты морфологической оценки биоптатов ран соответствовали Sp 3 в сочетании с Si 1 или Si 2, микроорганизмы выделялись в количестве $\leq 10^5$ КОЕ/мл и характеризовались умеренной и выраженной способностью формировать ОВ биопленки и секретировать протеазы (АКА, АЛА, АИА).
- Для достижения необходимой активации репаративных процессов у 13 пациентов после лизиса лоскута лечение ран проводили с использованием ВТ, затем для деконтаминации раны выполняли УЗД.
- Результатом повторной АДП было приживление лоскута и заживление раны

Выводы

- Отсутствие локальных клинических признаков воспаления, нормальное состояние грануляций (мелкозернистые, бледно-розовые, плотные, блестящие), отрицательный результат микробиологического посева раневого отделяемого, отсутствие выраженных морфологических признаков воспаления (Si 1 или Si 2) и явных признаков нарушения пролиферации (Sp 1 или Sp 2) в биоптатах грануляционной ткани обосновывают возможность проведения предоперационной подготовки «под повязкой» и выполнения перед АДП только МД. Данный метод был успешно применен у 14,8% пациентов (n=34) с ХР

- Потенциальные патогены, колонизирующие ХР, например, *S. aureus*, *P. aeruginosa*, *P. mirabilis*, *K. pneumoniae, A. baumannii,* обладающие выраженной АА, способностью формировать ОВ биопленки и секретировать протеазы, генами вирулентности и вариабельностью проявлений идентификационных свойств (например, гемолитическая, лецитовителлазная активность для *S. aureus,* «роящийся» рост для *P. mirabilis*) оказывают негативное влияние на процесс заживления, что подтверждается морфологическими признаками выраженных нарушений пролиферации (Sp 3) в сочетании с воспалением (Si 2 или Si 3) и клиническим состоянием грануляций (наличие атрофии, рубцового перерождения).
- Для предотвращения развития лизиса аутодермотрансплантата пациентам с такими ранами показано использование 2-х процедур УЗД (1-я – в сочетании с МД, 2-я – непосредственно перед АДП), между которым для лечения раны используется ВТ.
- Для остальных категорий колонизированных ХР вместо ВТ рекомендуется ведение раны «под повязкой».

- Критически колонизированные раны (3 и более признака по NERDS), имеющие морфологические признаки Sp 3 и Si 1/Si 2, из которых выделяются микроорганизмы в количестве $\leq 10^5$ КОЕ/мл и характеризуются персистентными свойствами (биопленка, АКА, АЛА, АИА) являются показанием к использованию ВТ, которая выполняется между двумя процедурами УЗД
- Клинические признаки инфекции по STONEES, наличие в ране крупнозернистых ярко-красных легко травмируемых грануляций, морфологические признаки Si 3 или Si 2, Sp 1 или Sp 2 являются показаниями к использованию 2-х процедур УЗД (1-я – вместе с МД, 2-я – непосредственно перед АДП) в сочетании с системной антибактериальной терапией на основании результатов посева раневого отделяемого. Между процедурами УЗД используется метод лечения «под повязкой». Аналогичный вариант лечения рекомендован для критически колонизированных ран, из которых этиологически значимые бактерии выделяются в количестве $>10^5$ КОЕ/мл.

Without The Lab You are Only Guessing

Спасибо за внимание!