МИНИСТЕРСТВО ЗДРАВООХРАНЕНИЯ РЕСПУБЛИКИ БЕЛАРУСЬ

ГОСУДАРСТВЕННОЕ УЧРЕЖДЕНИЕ
«РЕСПУБЛИКАНСКИЙ НАУЧНО-ПРАКТИЧЕСКИЙ ЦЕНТР
РАДИАЦИОННОЙ МЕДИЦИНЫ И ЭКОЛОГИИ ЧЕЛОВЕКА»

Эндосонография: новый уровень диагностики в гастроэнтерологии

(практическое пособие для врачей)

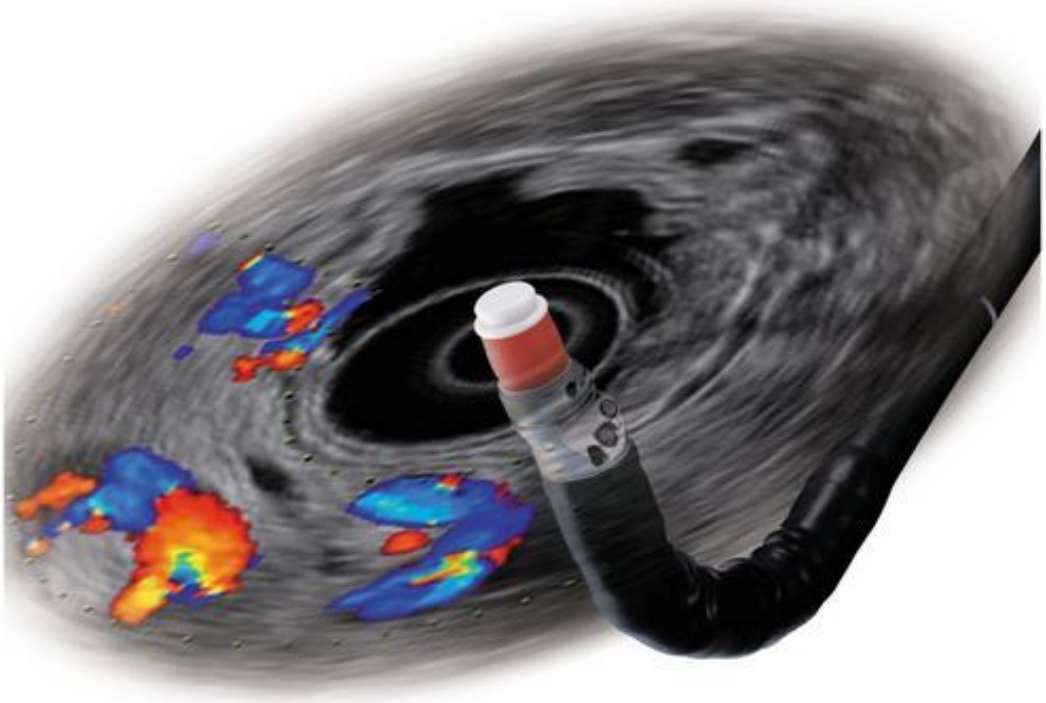

Гомель ГУ «РНПЦ РМиЭЧ» 2014

УДК [616-072.1+616-073](075.8)

Рекомендовано Ученым советом ГУ «РНПЦ РМиЭЧ» в качестве практического пособия для врачей 16.05.2014 г., протокол № 4

С о с т а в и т е л и: Н.В. Тишкова, врач ультразвуковой диагностики, С.А. Дриго, врач-эндоскопист

Р е ц е н з е н т ы:
доцент каф. внутренних болезней №2 с курсом эндокринологии, УО «Гомельский государственный медицинский университет», канд. мед. наук Г.Н. Романов; зам. гл. врача по хирургии УЗ «Гомельская областная клиническая больница, канд. мед. наук А.А. Литвин.

Эндосонография: новый уровень диагностики в гастроэнтерологии: практ. пособие для врачей/ Н.В. Тишкова, С.А. Дриго. – Гомель: ГУ «РНПЦ РМиЭЧ», 2014. – 30с.

В практическом пособии изложены история развития эндосонографии, оборудование и методика проведения исследования, основные показания и области применения. Подробно освещены диагностические возможности и преимущества метода. Указаны направления развития эндосонографии как лечебной методики.

Предназначено для врачей диагностических служб, хирургов, онкологов, гастроэнтерологов.

УДК [616-072.1+616-073](075.8)

© Тишкова Н.В., Дриго С.А., 2014
© Оформление. ГУ «РНПЦ РМиЭЧ», 2014

ОГЛАВЛЕНИЕ

Определение метода …….…… 4

Оборудование ……. 4

Особенности методики проведения эндосонографии ……..... 5

Показания и основные области применения эндосонографии …… 7

Диагностика поражения слизистой оболочки и внутристеночных образований …… 8

Диагностика заболеваний панкреатобилиарной системы ……. 18

Диагностика поражения прилежащих органов …… 24

Лечебная эндосонография. Перспективы развития ……... 25

Заключение …… 26

Литература …… 27

Определение метода

Рождение эндосонографии (ЭСГ) как нового метода диагностики стало возможным путем сочетания двух высокоинформативных технологий – эндоскопии и ультразвуковой диагностики. Метод введен в клиническую практику в начале 80-х годов прошлого века благодаря изобретению эхоэндоскопа, представляющего собой фиброгастроскоп с ультразвуковым датчиком, расположенным на дистальном его конце. Вариабельная частота датчиков (7,5–20 МГц) обеспечивает высокую разрешающую способность исследования и предоставляет возможность как дифференцировать структуры стенки пищеварительного канала и прилежащих органов на расстоянии 4–6 см, так и различать патологические образования при их размере 1–2 мм. С одной стороны, ЭСГ значительно повысила информативность эндоскопического исследования. Появилась возможность определения распространенности и степени внутристеночной инвазии патологических процессов слизистой, дифференциальной диагностики подслизистых образований. С другой стороны, стали доступны для ультразвукового исследования (УЗИ) органы, визуализация которых при рутинном УЗИ невозможна или малоинформативна (терминальный отдел холедоха и большой дуоденальный сосочек (БДС), органы средостения) [1].

Оборудование

В настоящее время существуют два различных типа эхоэндоскопов – с ультразвуковыми датчиками радиального и конвексного типа сканирования. Радиальное сканирование позволяет получить панорамное изображение (360°), перпендикулярное оси эндоскопа (рис.1, верхняя часть). Это наиболее ранние и самые распространенные модели эхоэндоскопов, используются они только в диагностических целях. Эхоэндоскопы конвексного типа сканирования введены в клиническую практику с 1990-х годов и позволяют получать 100° секторное ультразвуковое изображение, параллельное оси эндоскопа (рис. 1, нижняя часть).

Рис.1. Эхоэндоскопы с датчиками радиального (верхняя часть рисунка) и конвексного (нижняя часть) сканирования [1].

Использование аппаратов данного типа, оснащенных инструментальным каналом, позволяет проводить пункционную биопсию под ЭСГ-контролем (ЭСГ-ПБ). Комплектация эхосканеров допплеровским и соноэластографическими блоками значительно расширяет диагностические и лечебные возможности исследования [1, 2].

Особенности методики проведения ЭСГ

Для создания оптимальной среды проведения ультразвуковых волн и достаточного фокусного расстояния, составляющего 2 см, ультразвуковой датчик эхоэндоскопа покрывается сменным латексным баллоном, который заполняется водой на время исследования. Поднося датчик вплотную к подозрительному образованию, исследователь способен оценить поражение стенки полого органа, эхографические характеристики образований, прилежащих к исследуемому участку. Заполненный водой баллон,

помещенный поверх датчика, позволяет осуществить тесное соприкосновение датчика и образования, обеспечивая оптимальные условия сканирования. Однако баллон может сдавливать образование, вызывая появление артефактов, затрудняющих интерпретацию. Для преодоления этих препятствий используется методика наполнения желудка 200–500 мл воды, что позволяет получить хорошие ультразвуковые изображения структур без появления каких-либо артефактов, вызываемых компрессией.

Для достижения четкой визуализации всех отделов поджелудочной железы (ПЖ) используют местные анатомические ориентиры, включая окружающие железу сосуды и органы. Обычно осмотр проводится из шести точек расположения датчика: три в 12-перстной кишке и три в желудке. Для достижения первой позиции датчик продвигается в нисходящую часть 12-перстной кишки до визуализации дистального отдела холедоха, вирсунгова протока и головки ПЖ. Во второй позиции датчик располагается в дистальной части луковицы 12-перстной кишки, в третьей позиции датчик также находится в луковице 12-перстной кишки. В четвертой позиции датчик располагается в антральном отделе желудка, в пятой – в теле желудка и в шестой позиции – в области дна желудка. Такие положения датчика являются основными при визуализации ПЖ. Индивидуальные анатомические особенности могут потребовать проведения сканирования из других мест расположения датчика, обеспечивающих визуализацию всех отделов ПЖ [3].

ЭСГ должен выполнять врач, имеющий большой опыт проведения гастродуоденоскопии. ЭСГ является более сложной методикой, потому что эхоэндоскоп снабжен оптикой с боковым обзором (как дуоденоскоп), и жесткая часть эндоскопа длиннее, чем на обычном гастродуоденоскопе. Такая конструкция увеличивает риск перфорации, особенно при продвижении эндоскопа в нисходящую часть двенадцатиперстной кишки.

Основные показания к выполнению диагностической ЭСГ

- Определение TNM-стадии опухолей пищеварительного тракта;
- Диагностика опухолей пищеварительного тракта;
- Верификация холедохолитиаза;
- Диагностика изменений Фатерова сосочка;
- Диагностика лимфоаденопатии и образований средостения;
- Диагностика портальной гипертензии;
- Определение риска рецидива кровотечения из эрозивно-язвенных поражений пищеварительного тракта;
- Диагностика кистозных неоплазий и образований ПЖ.

Основные области применения ЭСГ

Патология пищевода:

- новообразования;
- осложнения после оперативных вмешательств.

Объёмные образования стенки желудочно-кишечного тракта (ЖКТ):

- эпителиальные новообразования (полипы, злокачественные новообразования);
- неэпителиальные (внутристеночные) новообразования (липомы, липосаркомы, лейомиомы, лейомиосаркомы, метастазы в стенку ЖКТ из других органов, гастроинтестинальные стромальные опухоли (ГИСО), лимфомы, нейрогенные опухоли).

Патология ПЖ:

- панкреатит (острый и хронический);
- опухоли ПЖ (рак, эндокринные опухоли, метастатическое поражение).

Патология желчного пузыря и желчевыводящих протоков:

- холедохолитиаз;
- опухоли БДС;
- опухоли желчного пузыря и внепеченочных желчных протоков.

Объёмные образования грудной клетки и брюшной полости:

- центральный рак легкого, нейрогенные опухоли, распространение опухоли желудка на пищевод;
- лимфаденопатия, выявление отдаленного метастазирования в средостение;
- объемные новообразования, прилежащие к желудку и 12-перстной кишке, забрюшинные опухоли;
- лимфаденопатия верхнего этажа брюшной полости [1-3].

Диагностика поражений слизистой оболочки и внутристеночных образований

Высокая разрешающая способность ЭСГ позволяет отчетливо дифференцировать слои стенки желудочно-кишечного тракта. При проведении УЗИ неизмененная стенка пищевода и желудка выглядит как пятислойная структура толщиной 3–4 и 4–5 мм соответственно [2]. На рис. 2 представлен участок стенки желудка с обозначениями её эхослоев: 1 – отражение эхосигнала от слизистой оболочки (гиперэхогенный), 2 – мышечная пластинка слизистой оболочки (гипоэхогенный), 3 – подслизистый слой (гиперэхогенный), 4 – мышечная оболочка (гипоэхогенный), 5 – адвентиция (гиперэхогенный).

На пятислойном строении стенки основана диагностика и дифференциальная диагностика поражений слизистой, подслизистых образований и опухолей ЖКТ.

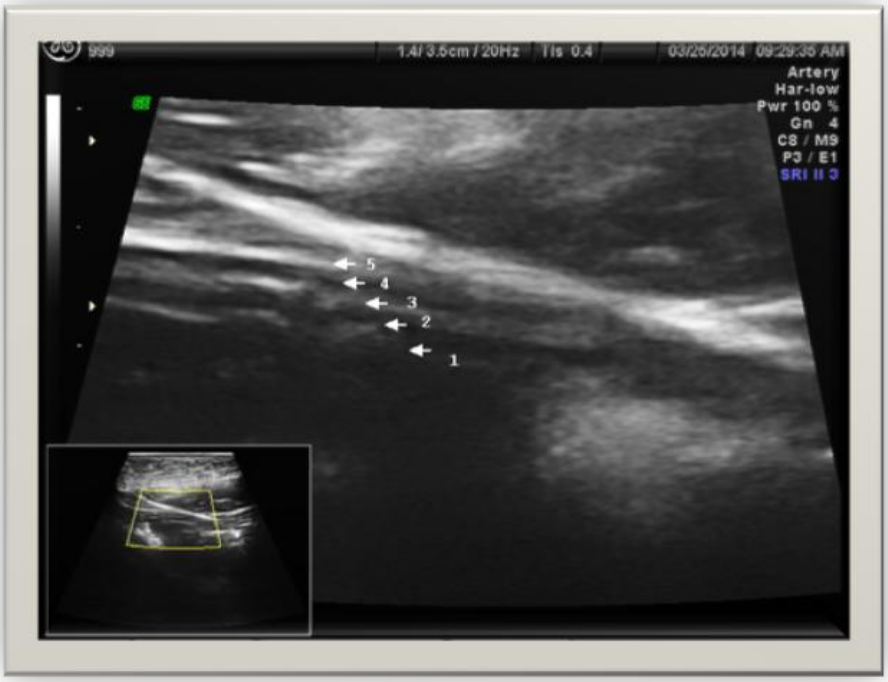

Рис. 2. Трансабдоминальное УЗИ, линейный датчик, режим Zoom. Неизмененная стенка желудка. Собственное исследование.

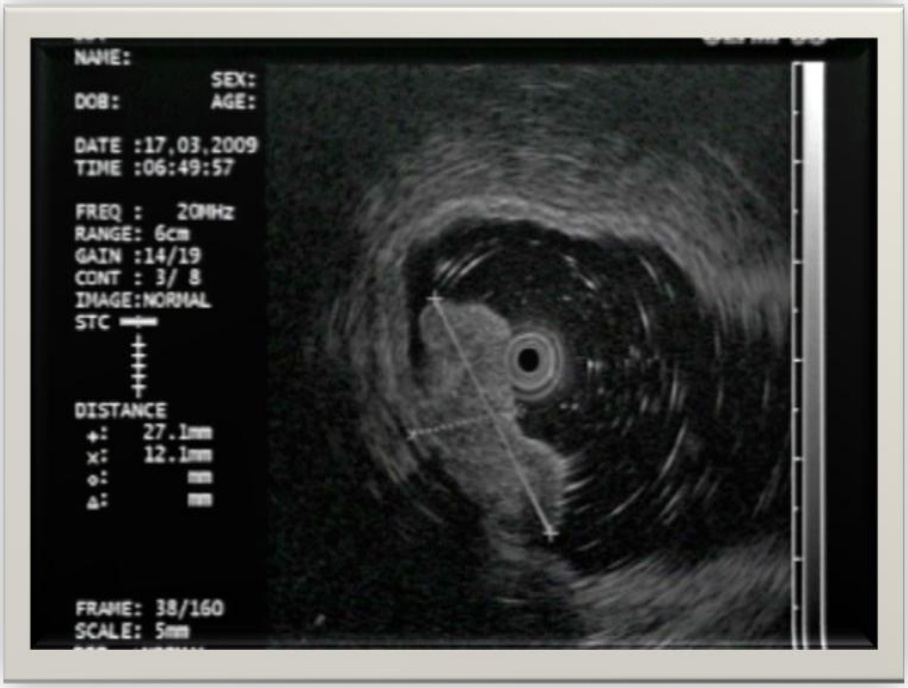

Рис. 3. ЭСГ. Полип желудка.[4]

Полипы при проведении ЭСГ определяются как образования повышенной эхогенности с четкими контурами, исходящие из слизистой оболочки. У полипов крупных размеров может быть неоднородная структура. Наличие эхонегативных включений подозрительно на малигнизацию (рис. 3).

Подслизистые образования. Подслизистые образования желудка и 12-перстной кишки являются одним из основных показаний к проведению ЭСГ. При помощи ЭСГ можно четко дифференцировать экстрамуральную компрессию, сосудистое поражение и солидную опухоль и, кроме того, точно определить слой стенки полого органа, из которого возникла опухоль. Среди подслизистых образований при ЭСГ наиболее часто встречаются лейомиомы. Эти образования обычно возникают из мышечной оболочки (четвертый эхослой), однако небольшие опухоли могут развиваться из второго эхослоя желудка и 12-перстной кишки. Лейомиомы обычно гипоэхогенные, однородные, имеют четкие контуры. Липома – однородное образование повышенной эхогенности – хорошо отграничена и расположена в пределах подслизистого слоя. Карциноидные опухоли в основном расположены в третьем (подслизистом) слое, имеют среднюю эхогенность и четко выраженные контуры. Кистозные образования, как правило, анэхогенны, хорошо отграничены и чаще расположены в подслизистом слое. Также в подслизистом слое нередко обнаруживается эктопированная ткань поджелудочной железы, вид которой аналогичен виду панкреатической паренхимы с мелкими гиперэхогенными участками, а в отдельных случаях и с трубчатыми структурами правильной формы [5]. Кроме этого, выделяют гастроинтестинальные опухоли (ГИСО) – потенциально злокачественные образования, тактике лечения которых уделяется особое внимание (рис. 4, 5).

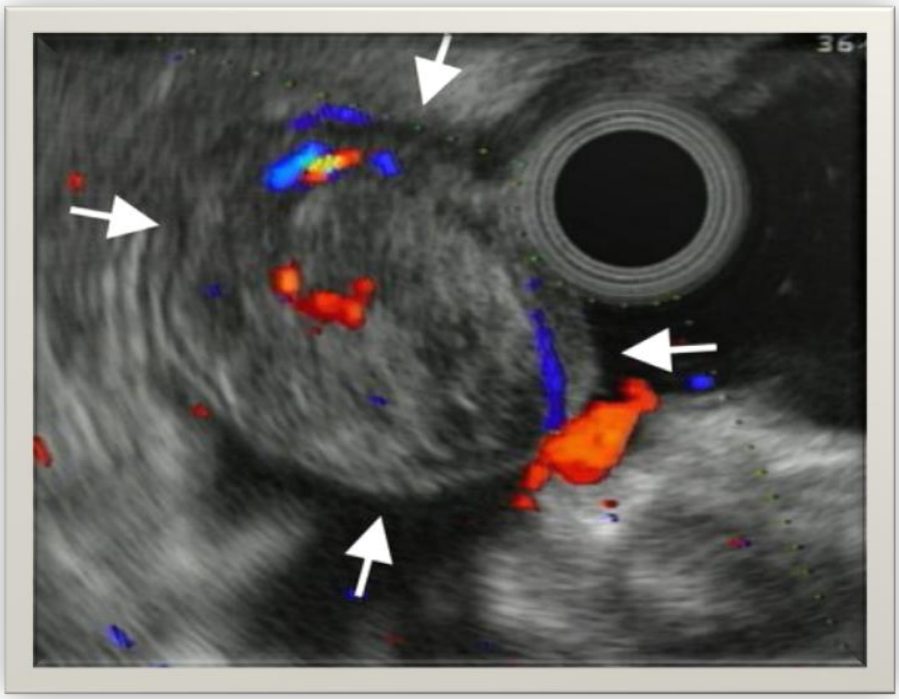

Рис. 4. ЭСГ. ГИСО антрального отдела желудка [6].

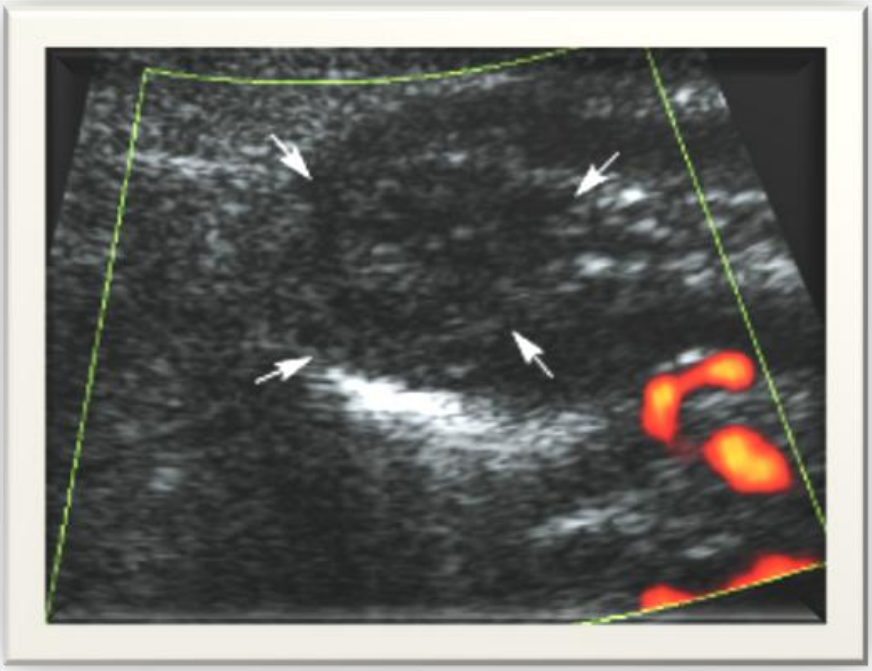

Рис 5а. Трансабдоминальное УЗИ.
Гипоэхогенное образование с однородной структурой диаметром 2 см, прилежащее к просвету двенадцатиперстной кишки (стрелки).

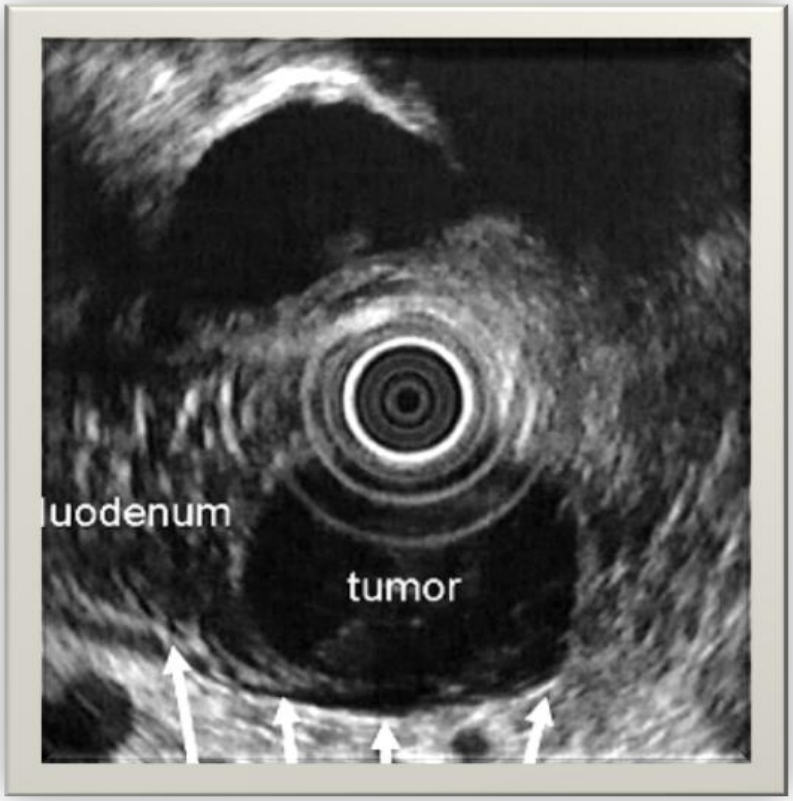

Рис 5б. ЭСГ. Шаровидная опухоль (tumor) двенадцатиперстной кишки с четкими границами, исходящая из мышечного слоя, без инвазии адвентиции (стрелки) [7].

ЭСГ открывает новые возможности диагностики подслизистых образований. Первым рубежом является разграничение образований стенки и экстраорганных опухолей, деформирующих просвет полого органа. Помимо доказательства связи образования со стенкой органа, перед ЭСГ ставится задача установить предположительный диагноз, характер образования и его локализацию относительно слоев стенки полого органа, на основании чего можно косвенно судить о характере поражения. Совокупность этих данных играет немаловажную роль в определении лечебной тактики и метода удаления опухоли в каждом конкретном случае [8]. Основными характеристиками опухоли, определяемыми при ЭСГ, являются размер образования, эхогенность, внутреннее строение, четкость контура и слой, из которого она исходит. В большинстве наблюдений для окончательного определения гистологического характера опухоли необходимо получение ткани для проведения гистологического и имму-

ногистохимического исследований. Возможности щипцовой биопсии при подслизистых образованиях значительно ограничены, а выполнение резекции части опухоли для ее гистологического исследования чревато такими осложнениями, как кровотечение и диссеминация процесса. ЭСГ-ПБ открыла новые возможности для морфологического и иммуногистохимического анализа подслизистых образований [9].

Злокачественные поражения.

Высокая частота ультразвука позволяет определять распространенность опухолевого поражения как на протяжении, так и в глубину стенки полого органа. Злокачественные поражения слизистой, как правило, визуализируются в виде опухолевой ткани различной эхогенности, нарушающей регулярное послойное строение стенки органа; имеют нечеткие контуры (рис. 6, 7). Вследствие инвазии опухоли стенка органа, как правило, утолщена. ЭСГ позволяет определить протяженность поражения, что является особенно актуальным при инфильтративных процессах, имеющих склонность распространяться в подслизистом слое без видимых изменений на слизистой (рис. 8, 9).

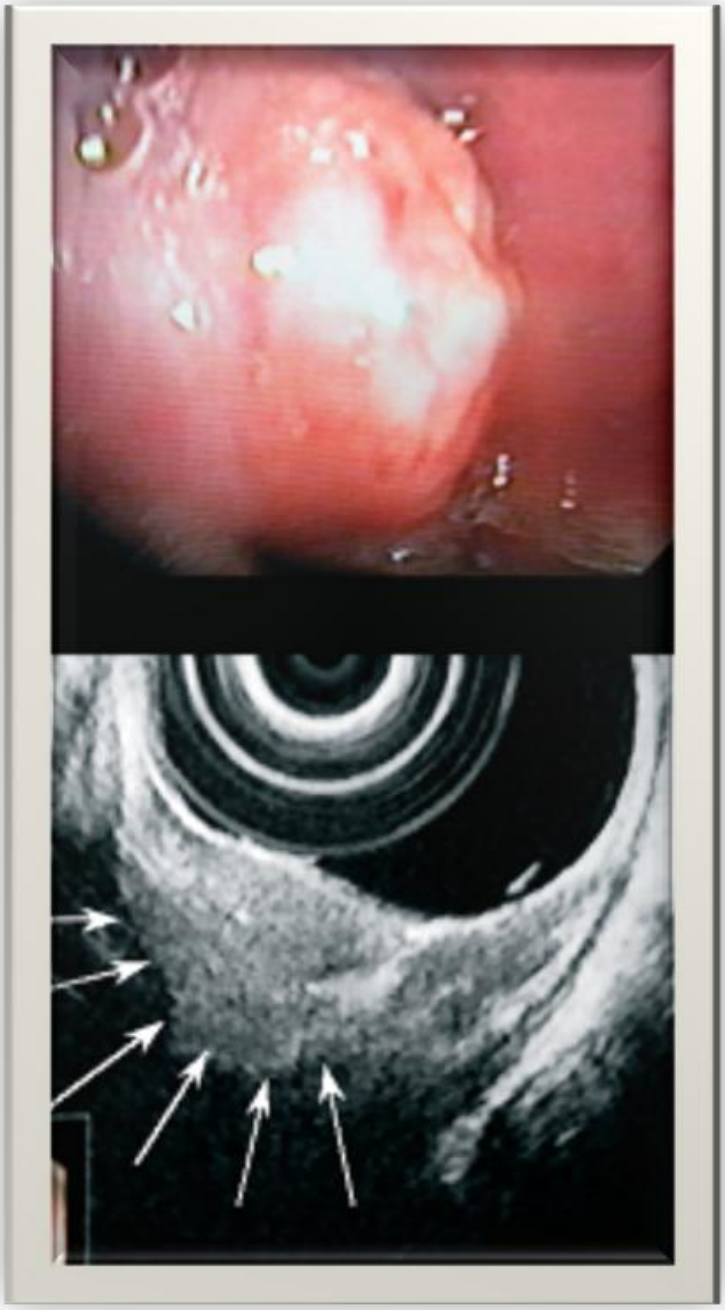

Рис. 6. Эндоскопическая и ультразвуковая картины рака тела желудка. ЭСГ: опухоль распространяется в пределах стенки желудка (стрелками указана висцеральная брюшина) [1].

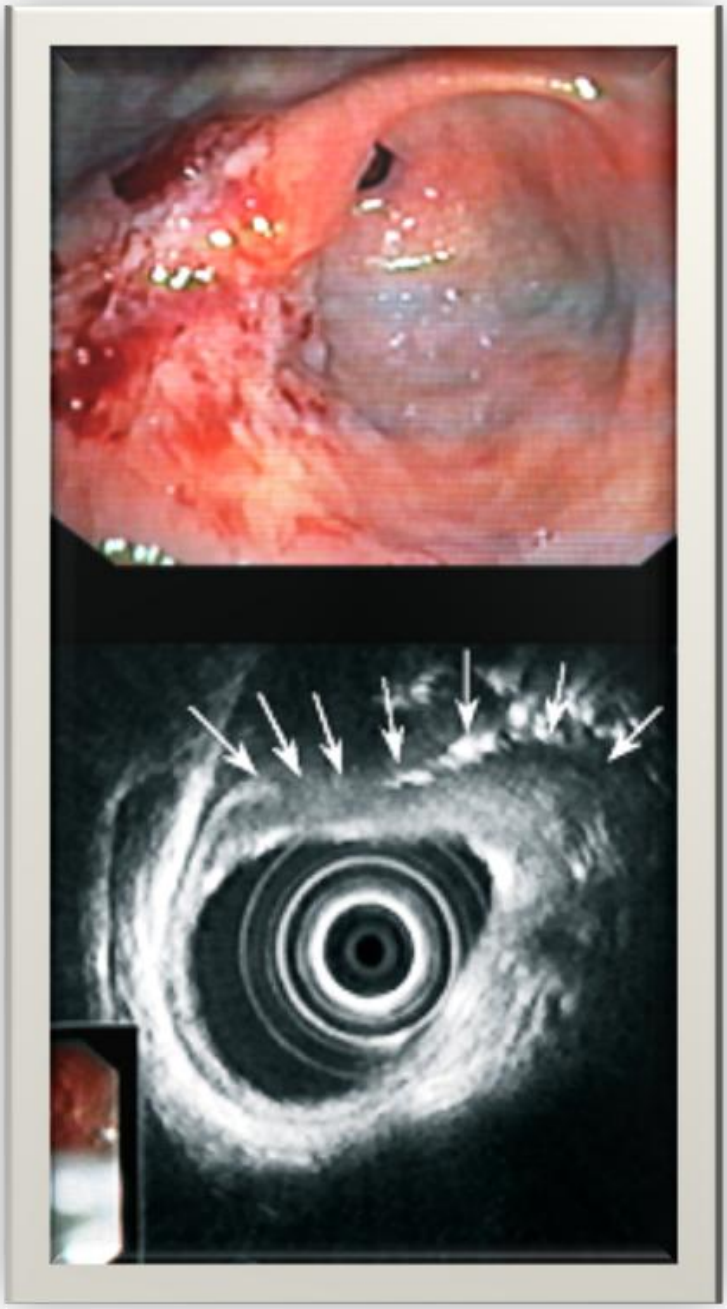

Рис. 7. Эндоскопическая и ультразвуковая картины рака антрального отдела желудка. ЭСГ: опухоль распространяется за пределы адвентиции (указано стрелками) [1].

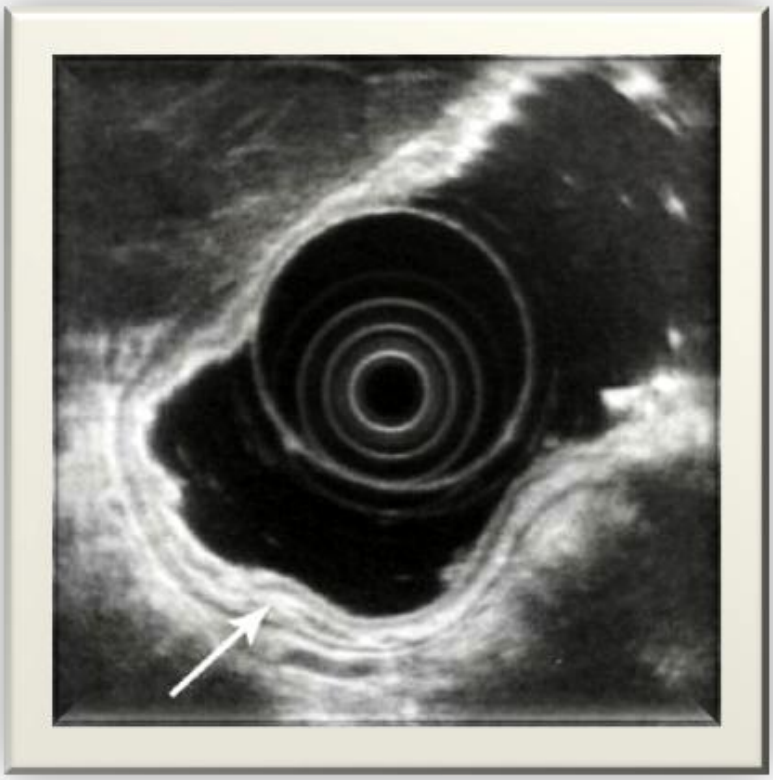

Рис. 8. ЭСГ. Аденокарцинома желудка T1N0. Локальное утолщение подслизистого слоя, мышечная оболочка интактна [10].

Рис. 9. ЭСГ. Лимфома желудка. Подслизистый слой локально утолщен, дифференцировка слоев стенки желудка сохранена [11].

В таблице 1 представлены критерии, использующиеся для установления глубины инвазии (Т-стадия по классификации TNM) рака желудка.

Таблица 1.

Ультразвуковые и морфологические критерии установления глубины инвазии рака желудка [12].

Глубина инвазии	***Методы исследования***	
	Гистологические	***ультразвуковые***
T1	Опухоль инфильтрирует собственную пластинку слизистой или подслизистый слой	Выявление опухолевого инфильтрата в пределах 1-3 эхослоя стенки желудка; утолщение стенки желудка
T2	Опухоль инфильтрирует мышечный слой	Выявление опухолевого инфильтрата в 1-4 эхослое стенки желудка с частичной или полной потерей слоистости в месте поражения; утолщение стенки желудка более 6 мм
T3	Инфильтрация серозной оболочки (висцеральной брюшины) без инвазии в соседние структуры	Нарушение дифференцировки всех слоев; утолщение стенки желудка более 10 мм
T4	Распространение на соседние структуры	Нарушение дифференцировки всех слоев; резкое утолщение стенки желудка с распространением опухолевой инфильтрации на соседние органы

Информативность исследования в отношении стадирования онкологического процесса значительно повышается возможностью визуализации пораженных регионарных лимфоузлов (рис. 10).

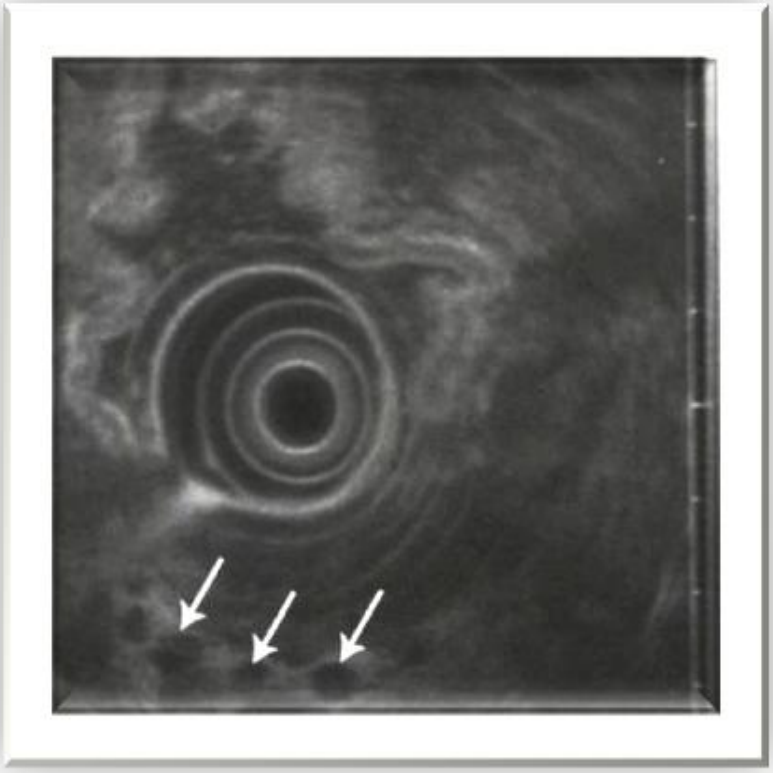

Рис.10. Поражение парагастральных лимфоузлов [11].

Диагностика заболеваний панкреатобилиарной системы

Рак ПЖ. Появление нехирургических паллиативных средств лечения подчеркнуло важность предоперационного определения стадии рака ПЖ и оценки возможности радикальной резекции. У кандидатов на выполнение радикального хирургического лечения не должно быть отдаленных метастазов. Кроме этого, должна иметься возможность полного удаления опухоли, означающая отсутствие инвазии в крупные сосуды и ложе ПЖ. КТ-ангиография, МРТ и лапароскопия зарекомендовали себя как незаменимые средства выявления субклинических метастазов в печени и по брюшине. Поскольку КТ-ангиография является неинвазивным методом и позволяет объективно оценить распространенность заболевания, это исследование должно проводиться в первую очередь, независимо от тактики определения стадии. Традиционно, определение опухолевой инвазии в портальные и мезентериальные сосуды проводилось при мезентериальной ангиографии. Однако уже доказано, что ЭСГ, являясь новей-

шим средством визуализации, позволяет точно установить стадию рака поджелудочной железы более чем в 90% случаев [13].

Несмотря на то, что возможности ЭСГ в определении отдаленного распространения заболевания ограничены, при выявлении сосудистой инвазии опухоли оно превосходит ангиографию и КТ. На рис. 11 представлен алгоритм, использующийся в диагностике и при выборе метода лечения рака ПЖ.

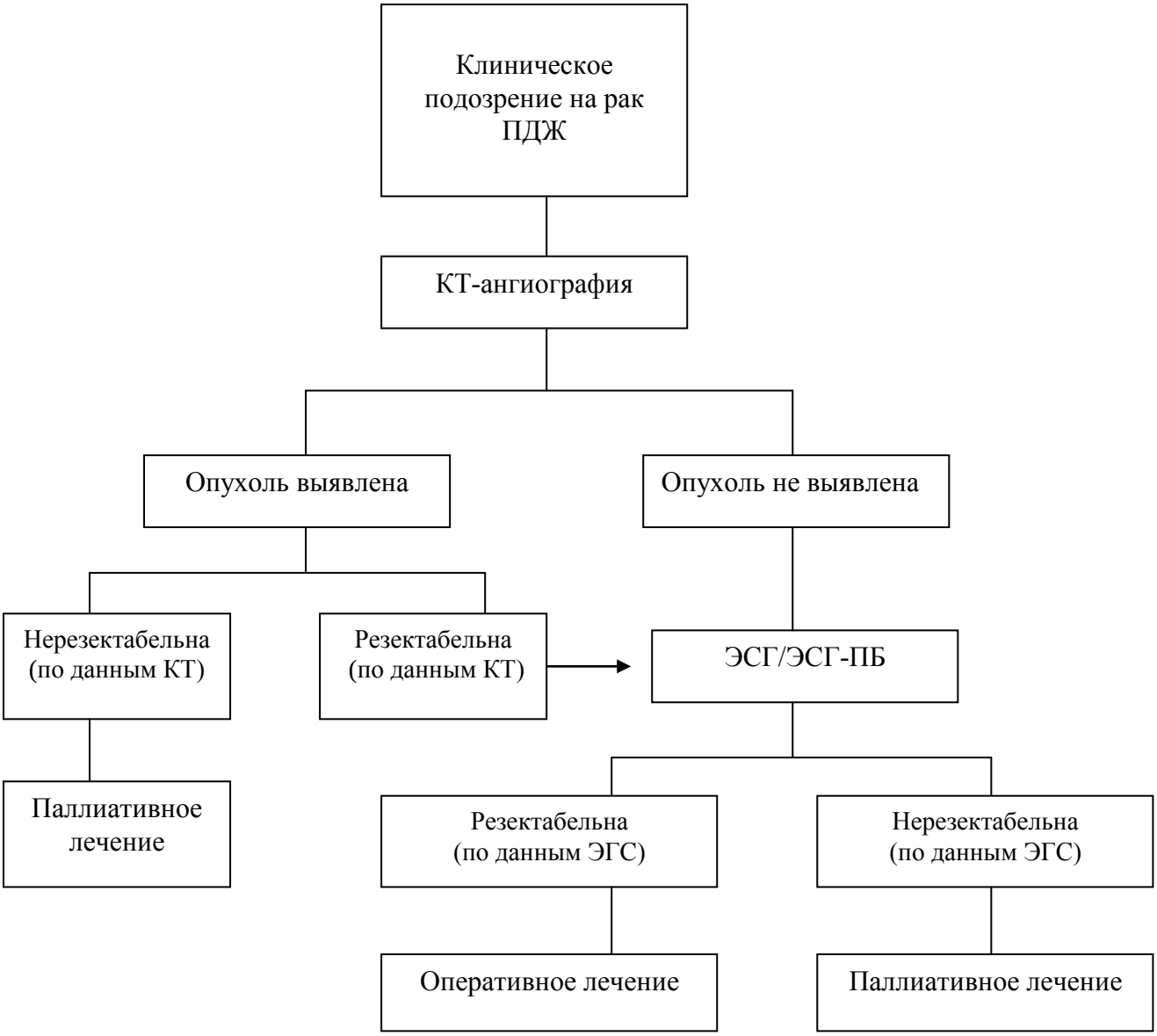

Рис. 11. Алгоритм диагностики и установления стадии рака ПЖ [14].

При ЭСГ большинство опухолей ПЖ определяются как четко выраженные, обычно гипоэхогенные образования, отличающиеся от однородной структуры неизмененной железы. Контуры опухоли неровные из-за «выростов»; с

увеличением размеров новообразования возрастает его неоднородность. Эхоструктура опухоли может быть неоднородной за счет анэхогенных зон некроза и гиперэхогенных (гетеротопические кальцификаты) участков. Такие выделяющиеся участки вместе с акустическими тенями от кальцификатов могут также определяться при панкреатитах. Поэтому, если есть подозрение на наличие злокачественной опухоли, выполнение ЭСГ-ПБ обязательно. На рис. 12 представлены эндосонограммы опухоли ПЖ и ЭСГ-ПБ образования.

Вторичные поражения ПЖ (метастазы, лимфома) не имеют характерных признаков отличия от первичных новообразований, что увеличивает важность цитологических данных. Кистозные опухоли выглядят многокомпонентными. Они могут определяться как изолированные скопления множества мелких кист, окруженных опухолью, или как крупная единичная киста с неравномерно утолщенной стенкой, окруженная неоднородной опухолевой тканью [3,13].

Доброкачественные образования и диффузная патология ПЖ. На заре становления ЭСГ сразу зарекомендовала себя информативным методом в диагностике панкреатитов и образований ПЖ [16]. Ввиду возможности визуализации ткани ПЖ через стенку 12-перстной кишки, такие препятствия, как газ в кишечнике, ожирение, спаечный процесс брюшной полости, затрудняющие проведение трансабдоминального УЗИ, оказались преодолимыми. Особую ценность ЭСГ приобретает в диагностике очаговой патологии малых размеров (менее 0,5см), выявление которой на КТ затруднено [17]. На рис. 13 представлены сонограмма и эндосонограмма инсулиномы ПЖ у пациентки с клиникой органического гиперинсулинизма.

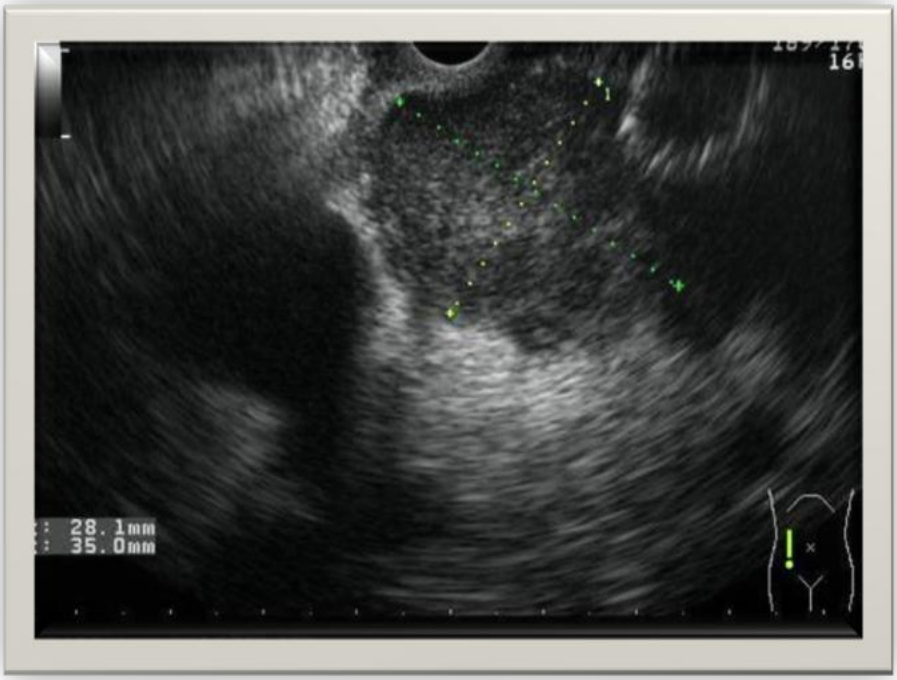

Рис. 12а. ЭСГ. Образование головки ПЖ.

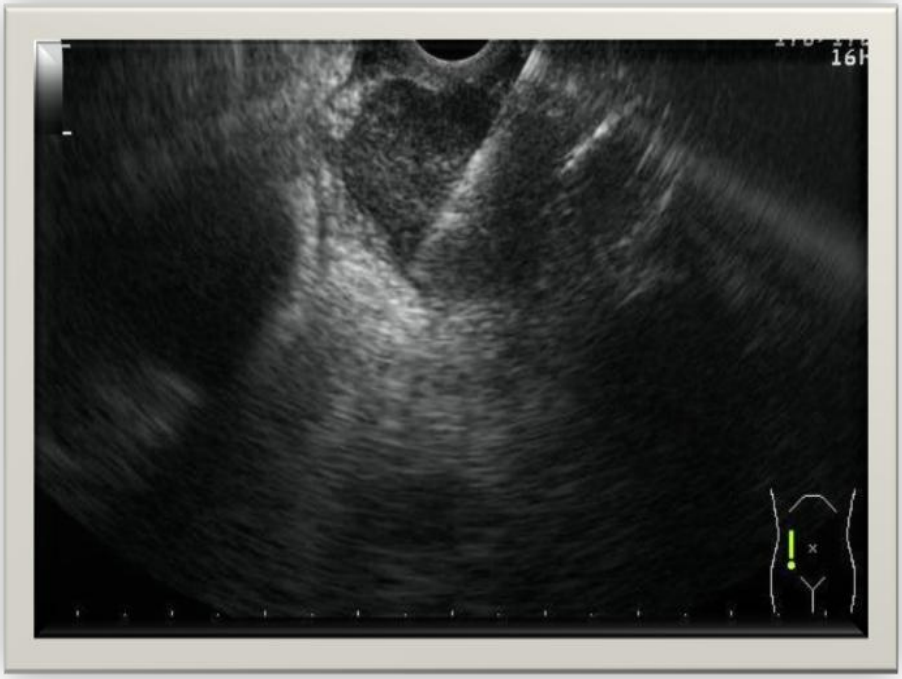

Рис. 12б. ЭСГ-ПБ образования [15].

Рис. 13а. Трансабдоминальное УЗИ: в головке ПЖ определяется округлое изоэхогенное образование диаметром 13 мм.

Рис. 13б. ЭСГ: по заднему контуру головки ПЖ определяется гипоэхогенное образование размером 13мм, округлой формы, с четкими контурами, однородной эхоструктуры [17].

ЭСГ позволяет не только выявить опухоль, но и определить топографо-анатомические взаимоотношения новообразований и протоково-сосудистых систем ПЖ, что влияет на выбор метода оперативного лечения [18].

Диагностика патологии билиарной системы. ЭСГ зарекомендовала себя методом выбора в диагностике конкрементов терминального отдела холедоха (особенно микролитиаза), и, следовательно, в определении лечебной тактики ведения таких пациентов, т.к. точность метода превосходит другие неинвазивные методы диагностики [19,20]. С развитием технического оснащения расширились возможности ЭСГ в диагностике образований БДС и желчного пузыря, аномалий развития и опухолей желчевыводящих протоков [21-23]. Огромным шагом вперед стали разработка и внедрение в практику лечебных ЭСГ-ассистированных вмешательств на билиарной системе (см. главу Лечебная ЭСГ). На рис. 14 представлен случай успешной ЭСГ-диагностики микроконкремента холедоха.

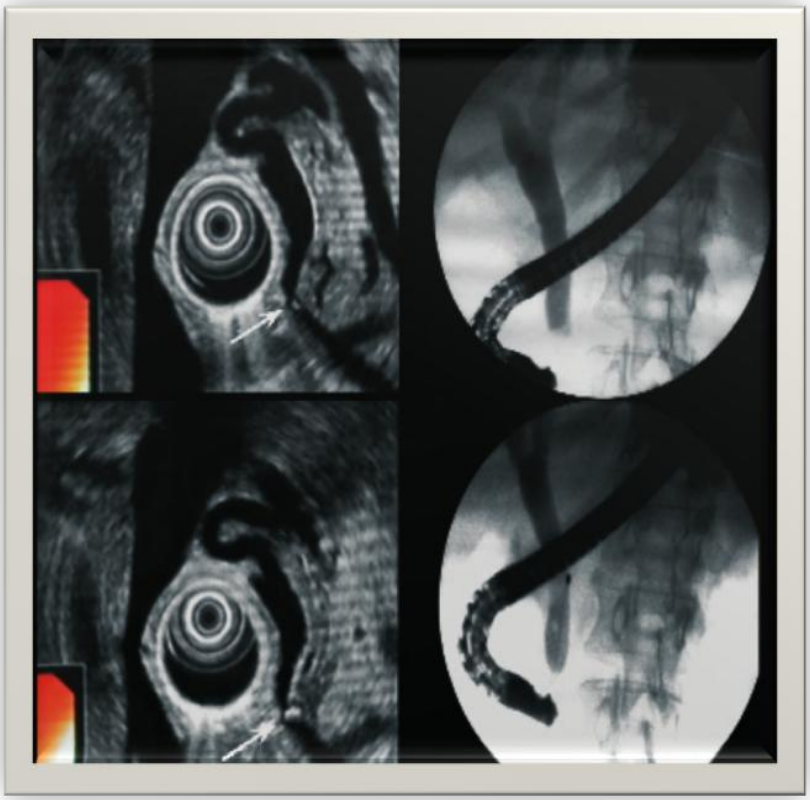

Рис. 14. ЭСГ и ЭРХПГ* картины холедохолитиаза. Конкремент диаметром 3–4 мм в терминальном отделе холедоха. При ЭСГ визуализируется холедох, пузырный проток, главный панкреатический проток, конкремент интрапанкреатической части холедоха. При ЭРХПГ конкремент таких размеров едва заметен [1].
Примечание: * ЭРХПГ - эндоскопическая ретроградная холангиопанкреатография.

Диагностика поражения прилежащих органов

Благодаря проникновению ультразвуковых волн за пределы пищеварительной трубки ЭСГ позволяет проводить исследование прилегающих органов грудной полости. Применение рутинного УЗИ в этих случаях либо просто невозможно (отражение эхосигнала от воздушного легкого), либо является малоинформативным вследствие значительной потери сигнала при прохождении его через толщу тканей. Это приобретает особую важность в диагностике поражений органов средостения при раке легкого и пищевода, опухолях средостения [3]. Методика проведения исследования предусматривает, помимо тщательного осмотра области интереса, обзорный осмотр прилегающих органов на всем протяжении верхних отделов пищеварительного тракта (рис. 15). В ряде случаев такая возможность позволяет выявить признаки заболеваний других органов и определить план дальнейшего обследования.

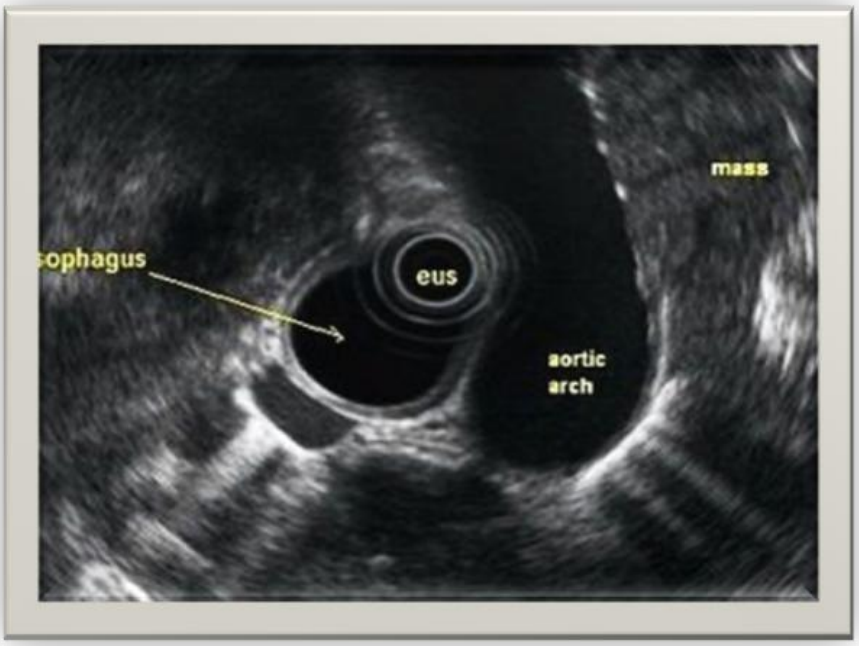

Рис. 15. Трансэзофагеальная ЭСГ. Esophagus - пищевод, EUS – ультразвуковой датчик, aortic arch – дуга аорты, mass – опухоль средостения [24].

Лечебная ЭСГ. Перспективы развития

В задачи данного пособия не входит подробное освещение лечебных возможностей ЭСГ: многие аспекты применения метода спорны или находятся на стадии разработки. Однако не упомянуть основные показания к применению ЭСГ в лечебных целях мы не можем.

Показания к выполнению лечебной ЭСГ

- Пункция и внутреннее дренирование кист ПЖ;
- Склерозирование варикозно расширенных вен пищевода с УЗ-контролем эффективности вмешательства;
- Топическая диагностика и контролируемый гемостаз при болезни Делафуа;
- УЗ-контролируемый гемостаз при кровотечении из верхних отделов ЖКТ, прогнозирование риска кровотечения [3].

Перспективы развития ЭСГ. ЭСГ, созданная как метод диагностики, давно шагнула за пределы своего первоначального назначения с появлением ЭСГ-ПБ. Следующим этапом стало развитие ЭСГ как терапевтического метода. Хорошие результаты получены при проведении ЭСГ-ассистированных вмешательств на билиарной системе. Особую ценность этот метод приобретает при неэффективности традиционных методик восстановления пассажа желчи при механической желтухе (инвазия опухоли в протоки, выраженная компрессия ригидного образования, анатомические особенности панкреатодуоденальной зоны, сложный доступ к области БДС после оперативных вмешательств) [3, 23]. ЭСГ-тонкоигольная инъекция явилась логическим развитием ЭСГ-ПБ. Это направление имеет огромные перспективы в онкологии. Появилась возможность точечного введения противоопухолевых препаратов в патологический очаг, расположенный не только в ПЖ, но и в органы и образования, расположенные более чем на 5 см от просвета полого органа.

Ещё одним интересным применением инъекций в широком смысле лечения опухолей является установка так называемых координационных маркеров,

которые обеспечивают прицельное применение лучевой терапии, что позволяет использовать более высокие дозы облучения, не воздействуя на здоровые ткани, прилегающие к опухолевому процессу. На стадии развития находятся такие ЭСГ-ассистированные методики лечения злокачественных образований ПЖ, как ЭСГ-радиочастотная абляция, фотодинамическая терапия, трансгастральная блокада чревного сплетения при выраженном абдоминальном болевом синдроме [25].

Заключение

При всех вышеуказанных преимуществах ЭСГ нельзя рассматривать как метод универсальной скрининговой диагностики заболеваний пищеварительной системы. Это, прежде всего, высокоточный специальный метод исследования, ориентированный на решение четко обозначенной клинической задачи. По мнению ведущих специалистов в этой области, ЭСГ является наиболее сложным методом комплексной эндоскопической диагностики. ЭСГ требует от врача не только терпения и прецизионного владения эндоскопом, но и исчерпывающего знания анатомии грудной и брюшной полости соответственно ЭСГ-изображениям, сосредоточенного внимания и скрупулезности интерпретации данных.

Улучшение материально-технической базы медицинских учреждений различного профиля, совершенствование эхоэндоскопов и программного обеспечения, обучение медицинского персонала новым методам диагностики способствуют расширению сфер применения ЭСГ как на диагностическом, так и на лечебном уровне.

ЛИТЕРАТУРА

1. Старков, Ю.Г. Эндоскопическая ультрасонография – новые возможности диагностики в хирургической клинике/ Ю.Г. Старков, К.В. Шишин, Е.Н. Солодинина // Медицинская визуализация. 2004. № 5. С. 80–86.

2. Булганина, Н.А. Наш опыт применения конвексной эндосонографии в диагностике заболеваний верхних отделов желудочно-кишечного тракта/ Н.А. Булганина, Э.А. Годжелло, Ю.И. Галлингер и соавт.//Вестник хирургической гастроэнтерологии. – 2009. – №1. – Стр. 49–50.

3. Bayless, T.M. Advanced Therapy in Gastroenterology and Liver Disease.

5-th edition/ T.M. Bayless, A.M. Diehl. Hamilton, London: B.C. Decker Inc. 2005. P. 29–35.

4. Электронный ресурс: http://dis.podelise.ru/text/index-7001.html?page=3 дата доступа – 12.04.2014г.

5. Joensuu, H. Gastrointestinal stromal tumors – a review/H. Joensuu, L.G. Kindblom//Acta Orthop. Scand. Suppl. 2004. V.75. № 331. P. 62–71.

6. Электронный ресурс: http://pictures.doccheck.com/en/photos/14731/9184/endosonography-gist дата доступа – 12.04.2014г.

7. Егоров, В.И. Значение предоперационной визуализации для выбора хирургической тактики при гастроинтестинальных стромальных опухолях двенадцатиперстной кишки/ В.И. Егоров, Г.Г. Кармазановский, В.А. Щеголев и соавт.// Медицинская визуализация. 2007. №2. С. 37.

8. Годжелло, Э.А. Эндоскопическое ультразвуковое исследование – современный метод диагностики гастроинтестинальных стромальных опухолей/ Э.А. Годжелло, Н.А. Булганина, М.В. Хрусталева// Ультразвуковая и функциональная диагностика. 2013. №2. Стр.78–90.

9. Старков, Ю.Г. Подслизистые новообразования желудочно-кишечного тракта в эндоскопической практике/ Ю.Г. Старков, Е.Н. Солодинина, А.В. Новожилова// Хирургия. 2010. №2. С. 51–59.

10. Электронный ресурс: www.medicalplanet.su/diagnostic/622.html, дата оплаченного доступа – 3.02.2014г.

11. Электронный ресурс: www.medicalplanet.su/diagnostic/643.html, дата оплаченного доступа – 15.03.2014г.

12. Харнас, С.С. Роль комплексного ультразвукового исследования в диагностике рака желудка. Часть I. Возможности комплексного трансабдоминального УЗИ органов брюшной полости для установления стадии рака желудка/ С.С. Харнас, Н.С. Горовая, В.В. Левкин// Вестник хирургической гастроэнтерологии. 2009. №1. С. 41.

13. Caletti, G., Fusaroli P. Endoscopic ultrasonography / G. Caletti, P. Fusaroli//Endoscopy. 2001. V. 33. P. 158–166.

14. Bayless, T.M. Advanced Therapy in Gastroenterology and Liver Disease. 5-th edition/ T.M. Bayless, A.M. Diehl. Hamilton, London: B.C. Decker Inc. 2005. P. 33

15. Электронный ресурс: www.medicalplanet.su/diagnostic/641.html ,дата оплаченного доступа – 18.02.2014г.

16. Солоницын, Е.Г. Эндоскопическая ультрасонография в дифференциальной диагностике хронического панкреатита/ Е.Г. Солоницын, В.А. Кащенко, Е.А. Сишкова и соавт.// Сборник материалов IV Всероссийской научно-практической конференции «Актуальные вопросы эндоскопии» 28-29 марта 2013г., Санкт-Петербург. С. 111–112.

17. Кондрашин, С.А. Эндоскопическое ультразвуковое в дооперационой топической диагностике органического гиперинсулинизма/ С.А. Кондрашин, А.В. Егоров, И.Л. Пашкова и соавт.//Ультразвуковая и функциональная диагностика. 2006. №2. С. 24.

18. Шаповальянц, С.Г. Сложности и ошибки диагностики кистозных неоплазий поджелудочной железы/ С.Г. Шаповальянц, М.В. Зобнина, З.В. Галкова и соавт.// Сборник материалов IV Всероссийской научно-практической конференции «Актуальные вопросы эндоскопии» 28-29 марта 2013г., Санкт-Петербург. С. 123–125.

19. Катрич, А.Н. Роль эндоскопического ультразвукового исследования в диагностике холедохолитиаза/А.Н. Катрич, М.И. Быков, А.А. Завражнов// Сборник материалов IV Всероссийской научно практической конференции «Актуальные вопросы эндоскопии» 28-29 марта 2013г., Санкт-Петербург. С. 55–56.

20. Tozzi di Angelo, I. Endosonography versus endoscopic retrograde cholangiopancreatography in diagnosing extrahepatic biliary obstruction/ I. Tozzi di Angelo, V. Prochazka, M. Holinka et al.//Biomed. Pap. Med. Fac. Univ. Palacky Olomouc Czech Repub. 2011. № 155(4). P. 339–346.

21. Олевская, Е.Р. Роль эндосонографии в диагностике аномалий развития желчных путей / Е.Р. Олевская, З.С. Шустова, И.В. Хайдукова// Сборник материалов IV Всероссийской научно-практической конференции «Актуальные вопросы эндоскопии» 28-29 марта 2013г., Санкт-Петербург. С. 95–96.

22. Лобач, С.М. Эндосонография в диагностике заболеваний внепеченочных желчных протоков и БСДК. / С.М. Лобач, Е.А. Сишкова.// Сборник материалов IV Всероссийской научно-практической конференции «Актуальные вопросы эндоскопии» 28-29 марта 2013г., Санкт-Петербург. С. 6.

23. Балалыкин, А.С. Эндоскопическая диагностика и лечение опухолей большого дуоденального сосочка/ А.С. Балалыкин, А.В.Оноприев, Х.С. Муцуров и соавт.// Сборник материалов IV Всероссийской научно-практической конференции «Актуальные вопросы эндоскопии» 28-29 марта 2013г., Санкт-Петербург. С. 22–24.

24. Электронный ресурс: www.medicalplanet.su/diagnostic/628.html ,дата оплаченного доступа – 30.03.2014г.

25. Pungpapong, Surakit. Interventional Endosonography for Pancreatic Cancer/ Surakit Pungpapong, Kyung W. Noh, Massimo Raimondo//Jour. Oper. Panc. J Pancreas (Online). 2006. № 7(5). P.441-446.

Фото для обложки:
электронный ресурс www.pirogov-center.ru/etc/pic71b.jpg , дата доступа – 12.04.2014г.