МИНИСТЕРСТВО ЗДРАВООХРАНЕНИЯ РЕСПУБЛИКИ БЕЛАРУСЬ

ГОСУДАРСТВЕННОЕ УЧРЕЖДЕНИЕ
«РЕСПУБЛИКАНСКИЙ НАУЧНО-ПРАКТИЧЕСКИЙ ЦЕНТР
РАДИАЦИОННОЙ МЕДИЦИНЫ И ЭКОЛОГИИ ЧЕЛОВЕКА»

Ю.И. РОЖКО
О.А. ЩЕМЕЛЁВА
А.А. РОЖКО

КОЛЬЦА, ПЯТНА, ЛИНИИ, ТОЧКИ В ОФТАЛЬМОЛОГИИ

практическое пособие-атлас
для врача общей практики и офтальмолога

Гомель 2018

УДК 617.7-76

Рекомендовано в качестве практического пособия решением Ученого совета ГУ «Республиканский научно-практический центр радиационной медицины и экологии человека» протокол №5 от .05.2018г.

Составители:

Ю.И. Рожко, врач-офтальмолог высшей квалификационной категории офтальмологического отделения (микрохирургии глаза) ГУ «Республиканский научно-практический центр радиационной медицины и экологии человека», кандидат медицинских наук, доцент.

О.А. Щемелёва, врач-офтальмолог. А.А. Рожко, врач-офтальмолог.

Рецензенты:

Н.К. Королькова, заведующий кафедрой офтальмологии УО «Витебский государственный им. ордена Дружбы народов медицинский университет», врач-офтальмолог высшей квалификационной категории, кандидат медицинских наук, доцент.

А.А. Далидович, доцент кафедры глазных болезней УО «Белорусский государственный медицинский университет», врач-офтальмолог высшей квалификационной категории, кандидат медицинских наук, доцент.

Рожко, Ю.И.

Кольца, пятна, линии, точки в офтальмологии: практическое пособие-атлас для врача общей практики и офтальмолога / Ю.И. Рожко, О.А. Щемелёва, А.А. Рожко. – Гомель: ГУ «РНПЦ РМ и ЭЧ», 2018. – 48 с.

В практическом пособии изложены офтальмологические проявления при различных патологических состояниях в виде колец, пятен, линий, полос, точек, стрий, дуг, веретена, обруча.

Пособие предназначено для врачей-офтальмологов поликлиник, стационаров и консультантов глазных кабинетов, студентов медицинских вузов, врачей, проходящих обучение в интернатуре, клинической ординатуре и аспирантуре на кафедрах глазных болезней, а также врачей общей практики и других специальностей.

© Рожко Ю.И., 2018

© ГУ «РНПЦ РМ и ЭЧ», 2018

ВВЕДЕНИЕ

Около 75% заболеваний глаз – это проявление патологии различных органов и систем при общих заболеваниях (диабет, заболевания сердечно-сосудистой системы, почек, крови и др.). Офтальмологические проявления и симптомы необходимо знать не только офтальмологам, но и врачам других специальностей.

Цель атласа – представить иллюстрации, краткую характеристику офтальмологических проявлений при различных патологических состояниях в виде колец, пятен, линий, полос, точек, стрий, дуг, веретена, обруча.

Данное пособие подготовлено в помощь врачам-офтальмологам поликлиник, стационаров и консультантам офтальмологических кабинетов, студентам медицинских вузов, врачам, проходящим обучение в интернатуре, клинической ординатуре и аспирантуре на кафедрах офтальмологии (глазных болезней) медицинских вузов, а также врачам общей практики и других специальностей.

Надеемся, что изложенный ниже материал поможет Вам в практической деятельности.

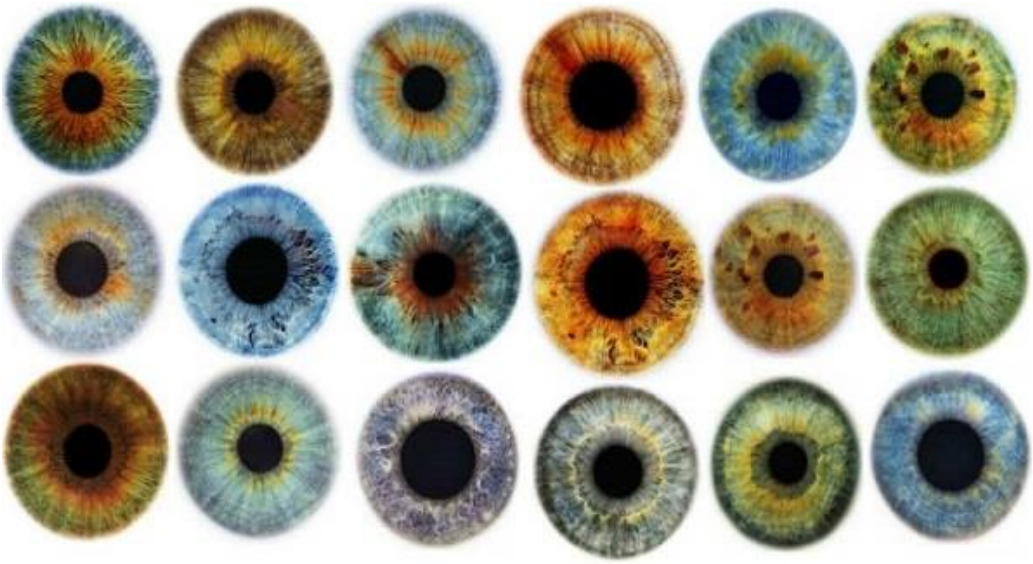

КОЛЬЦА

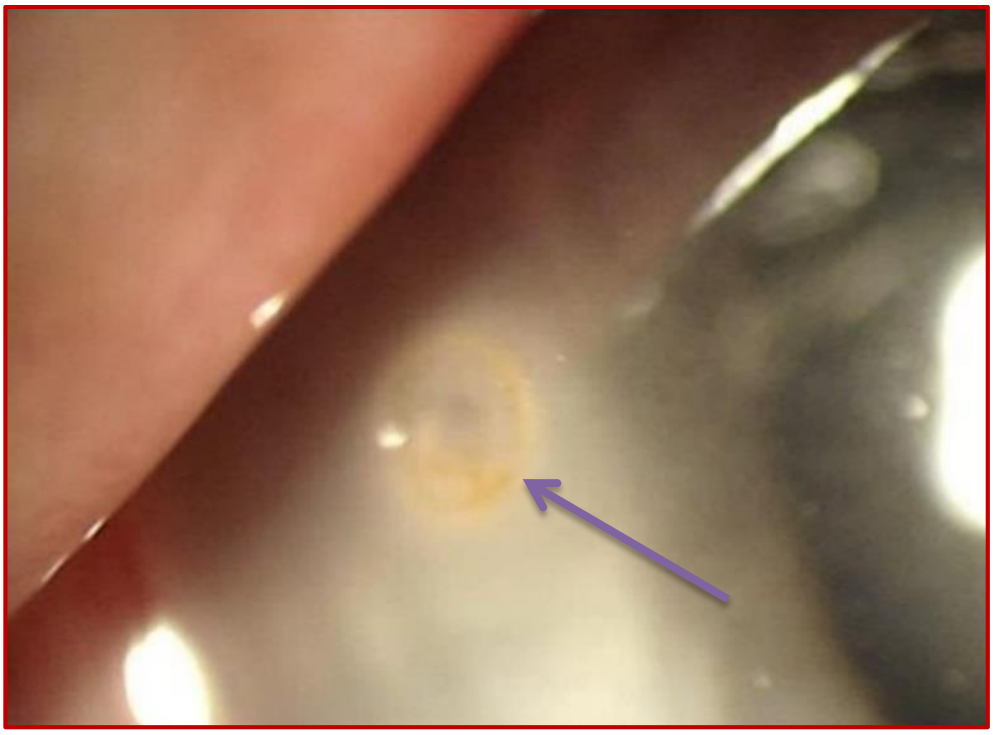

Рисунок 1 – Кольцо ржавчины – пигментация коричневого цвета с нижележащим роговичным инфильтратом остается после удаления металлического инородного тела

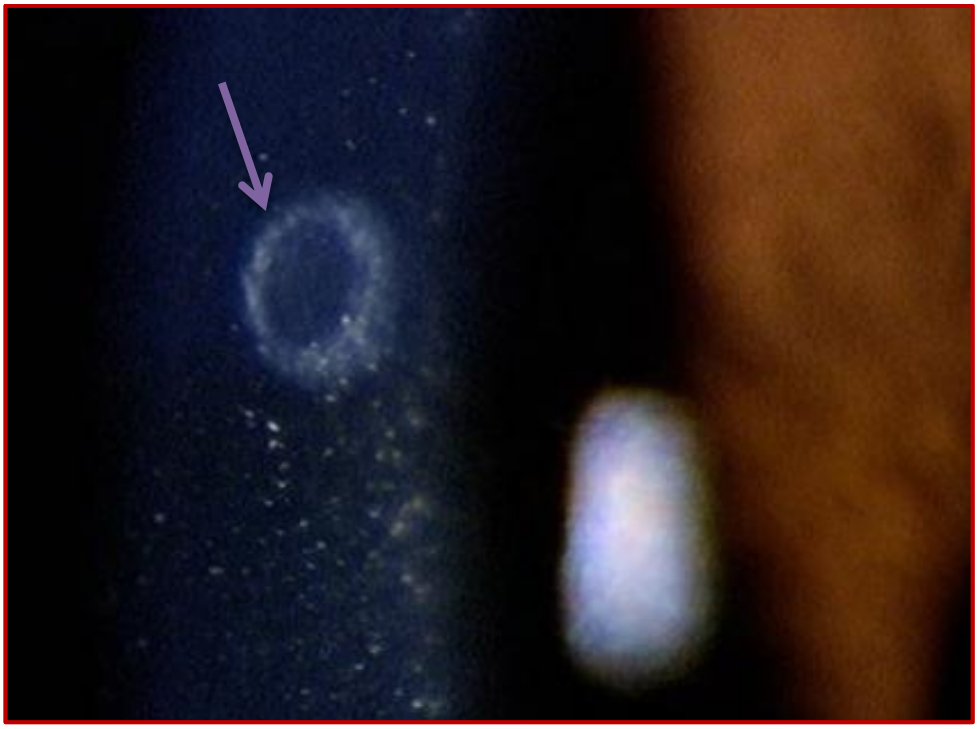

Рисунок 2 – Кольцо Коата – белое кольцо роговицы как осложнение ранения роговицы с присутствием инородного тела, локализуется в передних слоях стромы на месте проникновения инородного тела, представляет собой депозиты кальция

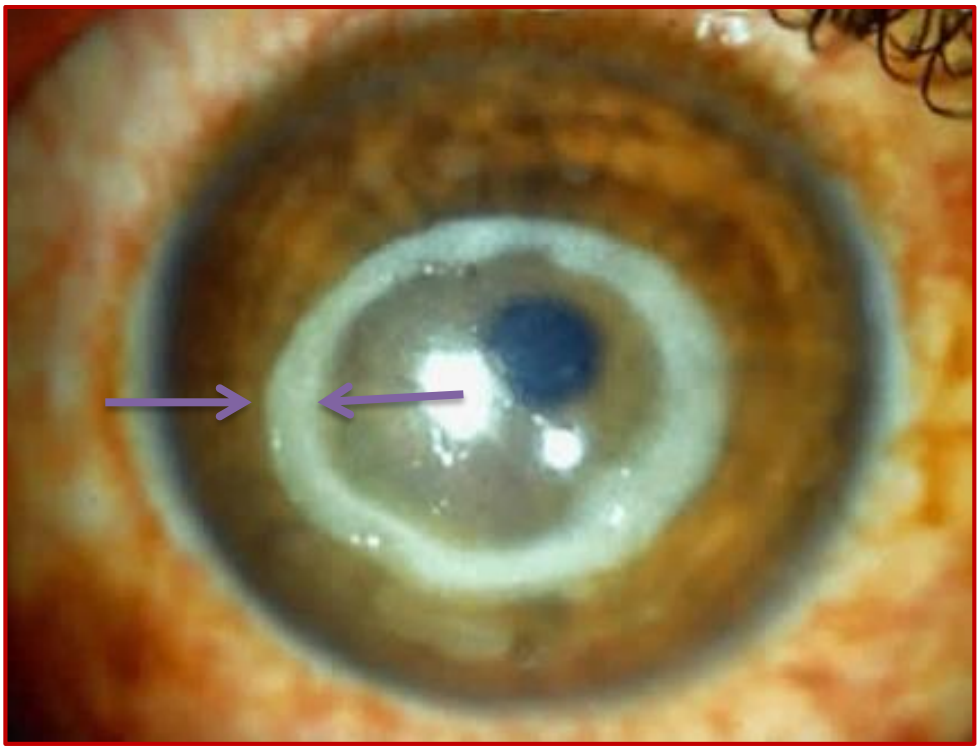

Рисунок 3 – Кольцевидный инфильтрат роговицы – признак акантамёбного кератита

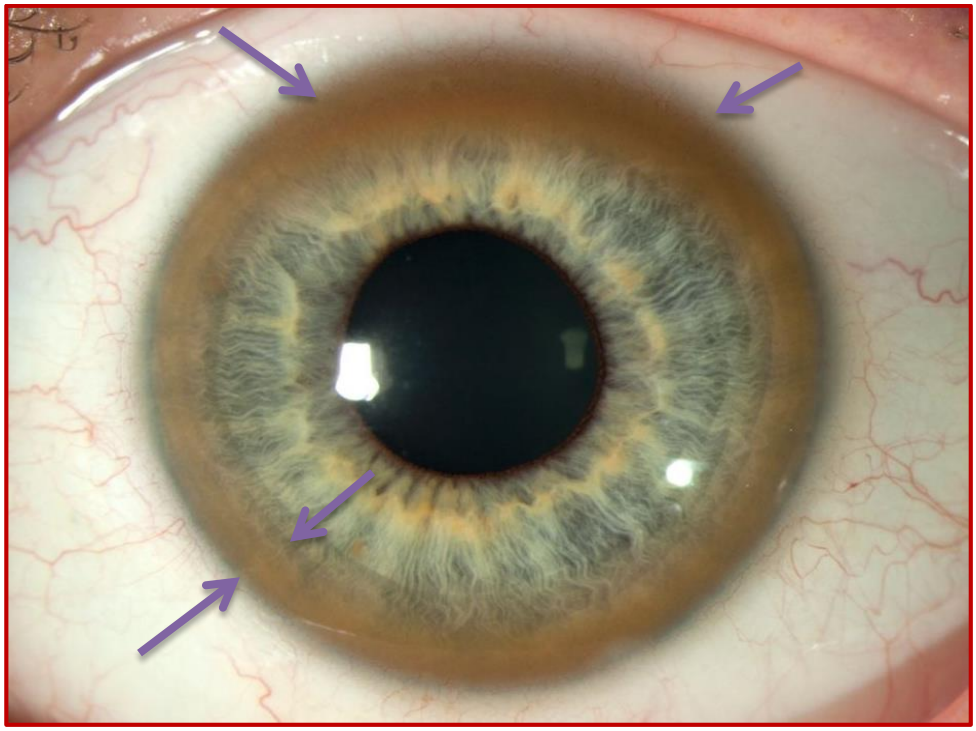

Рисунок 4 – Кольцо Кайзера-Флейшера – признак гепатолентикулярной дегенерации (болезни Вильсона-Коновалова). Желтовато-зелёная или зеленовато-коричневая пигментация по периферии роговицы вследствие отложения меди

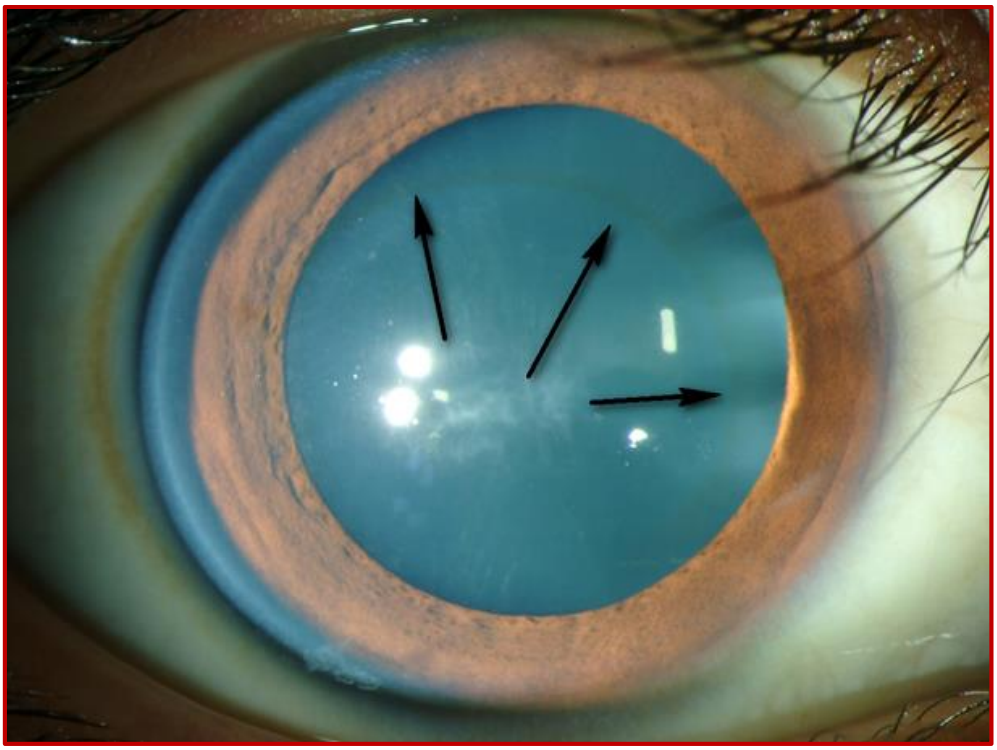

Рисунок 5 – Кольцо Флейшера – возникает по ходу основания конуса при кератоконусе, образуется отложениями железа в базальном эпителии роговицы, обычно от желтоватого до тёмно-коричневого цвета

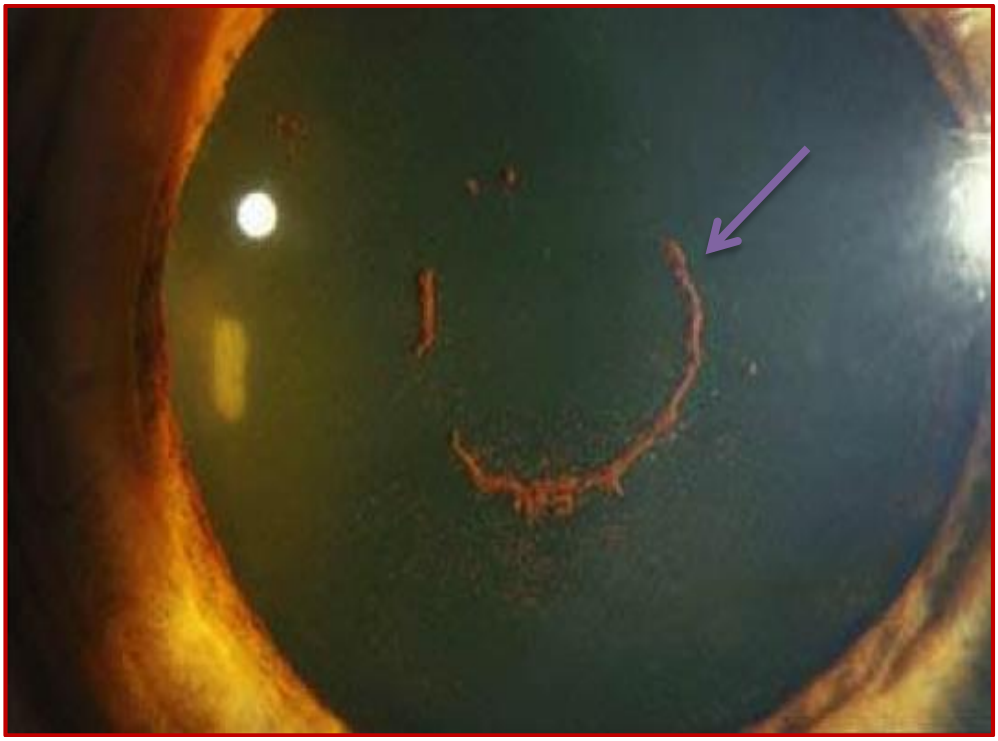

Рисунок 6 – Кольцо Фоссиуса – последствие тупой травмы глаза спереди: нежное бурое кольцо на передней капсуле хрусталика, являющееся точным отпечатком зрачка, обнаруживается после его расширения

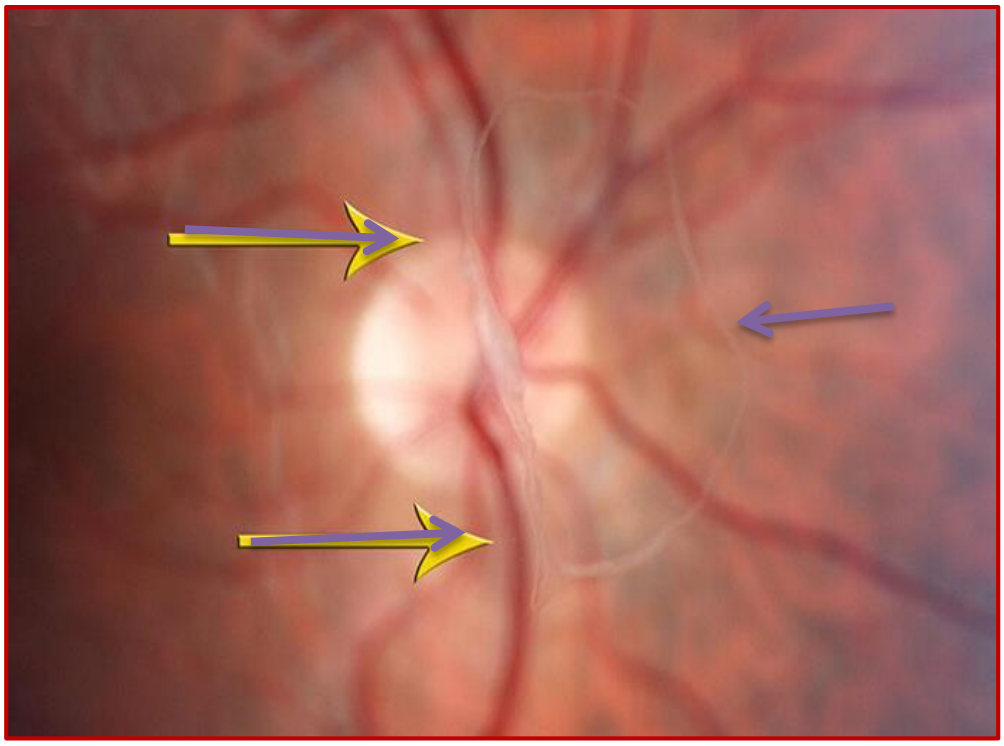

Рисунок 7 – Кольцо Вейса – эпипапиллярная глиальная ткань, оторванная от диска зрительного нерва, свидетельствует об отслойке и отрыве задней гиалоидной мембраны в месте прикрепления у ДЗН

Рисунок 8 – Двойное кольцо – при гипоплазии зрительного нерва. Уменьшенный в диаметре и деколорированный диск зрительного нерва окружен пигментным эпителием сетчатки, заполняющим пространство от его краев до границы склерального канала, имеющего нормальные размеры

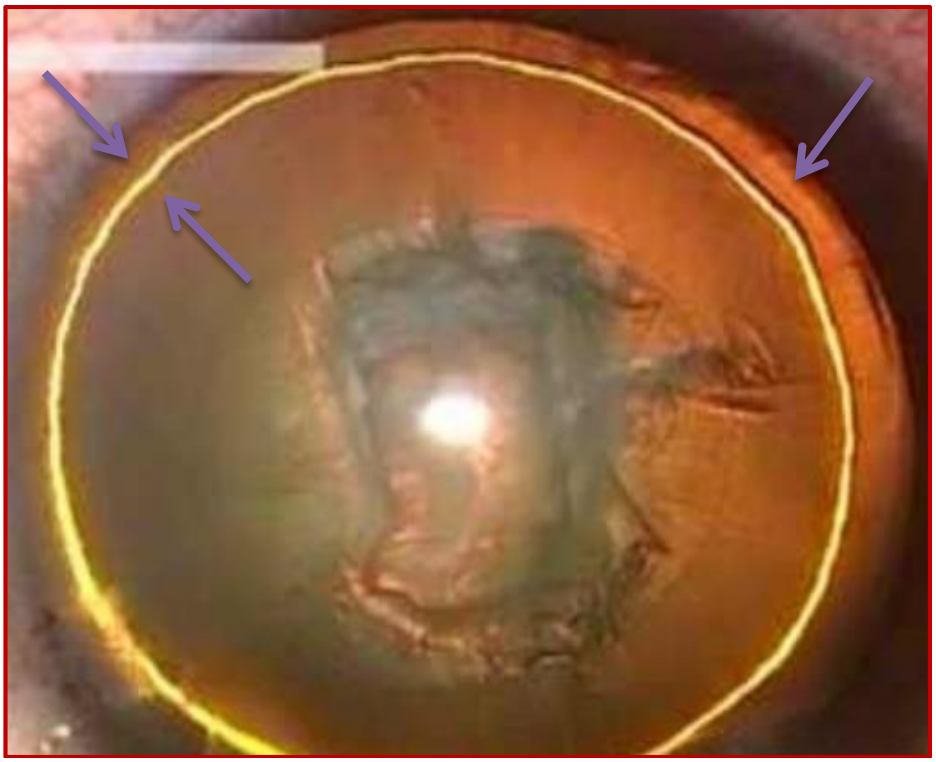

Рисунок 9 – Золотое кольцо – результат успешно проведённой делинеации, этап хирургии катаракты

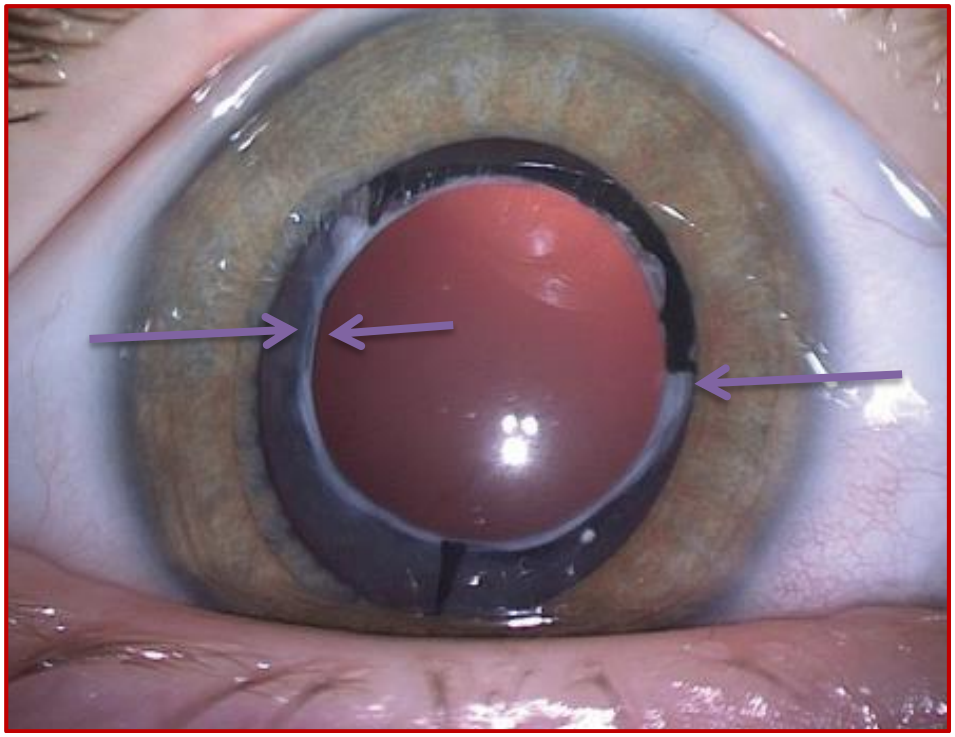

Рисунок 10 – Кольцо Земмеринга – пролиферативный тип вторичной катаракты, формируется в результате слипания передней и задней капсулы, которое заполняется эпителиальными клетками

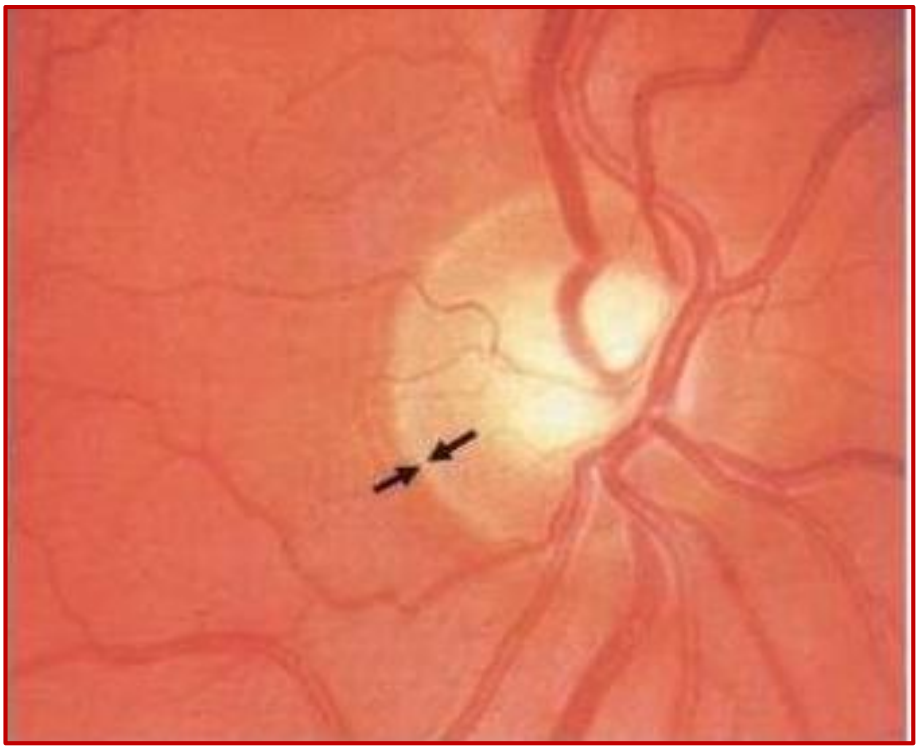

Рисунок 11 – Кольцо Эльшнига – склеральное кольцо, узкая белая круговая полоска, которая отделяет интрапапиллярную часть ДЗН от перипапиллярной области, не относится к оптическому диску

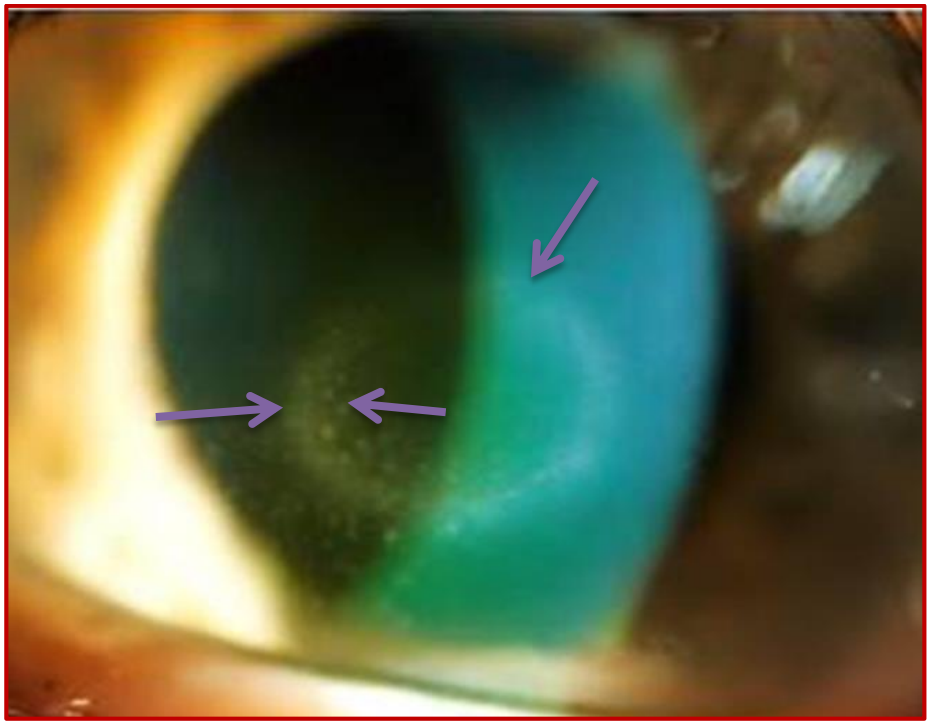

Рисунок 12 – Кольцо Вэссли – кольцо стромальных преципитатов (иммунных комплексов: антигенов вируса и антител хозяина) при герпетическом дисковидном кератите

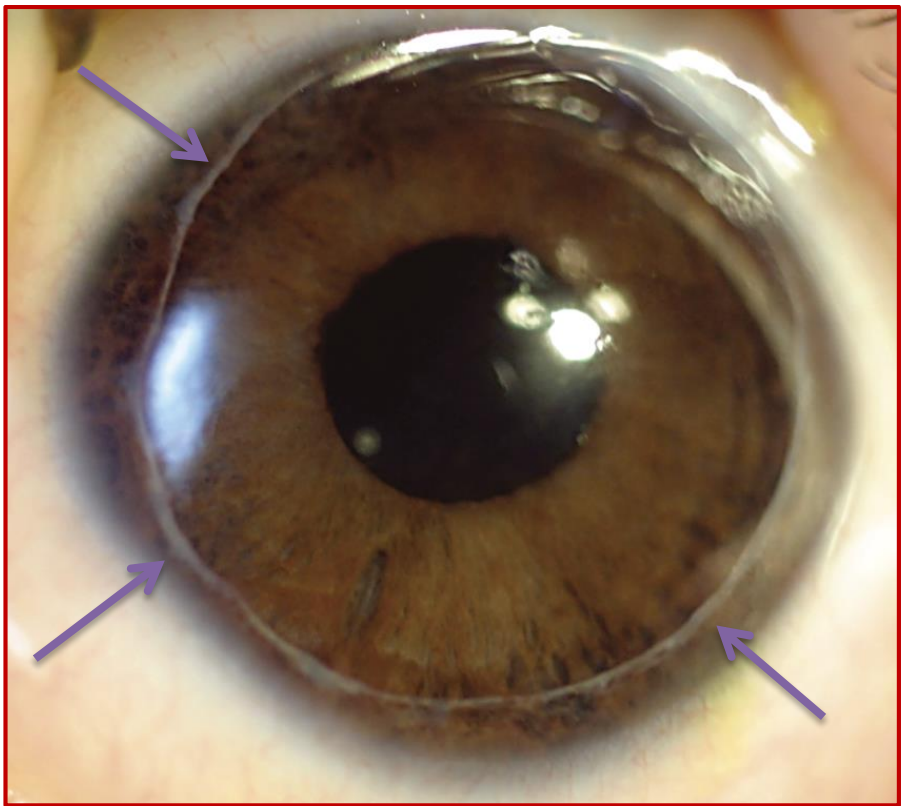

Рисунок 13 – Задний эмбриотоксон – периферическое помутнение роговицы в виде кольца или полукольца, объясняемое выступающим пограничным кольцом Швальбе

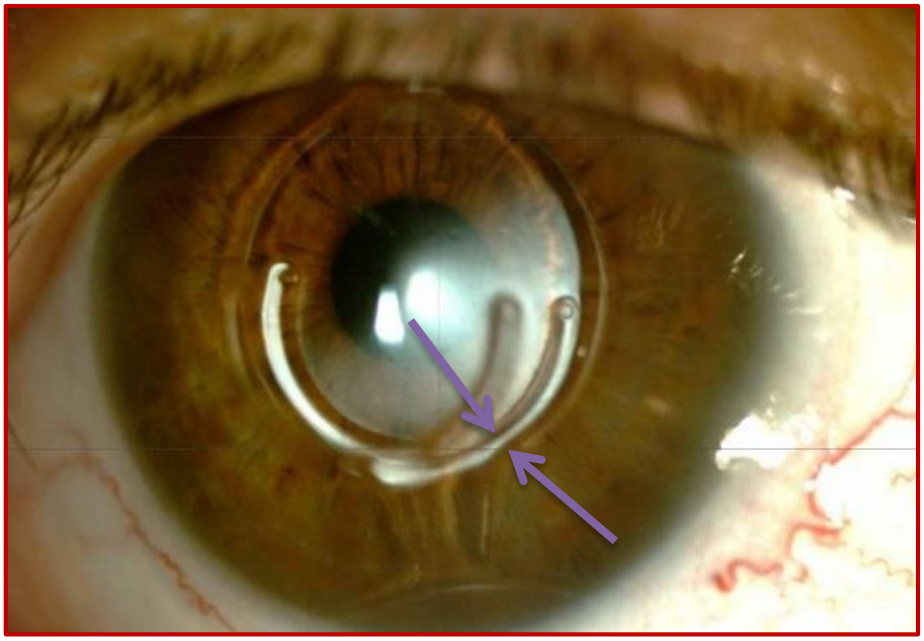

Рисунок 14 – Кольцо Феррара – дугообразный карман в строме роговицы, в который помещено кольцо-имплант Ferrara Ring. Механизм действия роговичного кольца заключается в его выталкивающем воздействии, направленном кнаружи от кривизны роговицы, в результате чего верхушка кератоконуса уплощается

ЛИНИИ

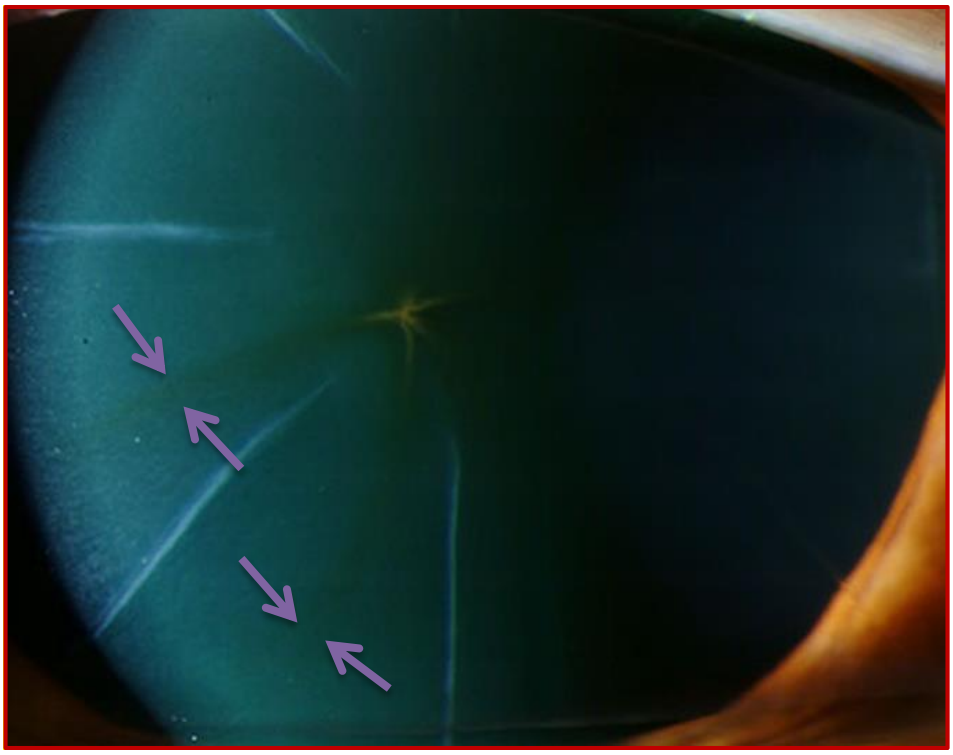

Рисунок 15 – Линии отложений железа – после рефракционной хирургии радиальной кератотомии

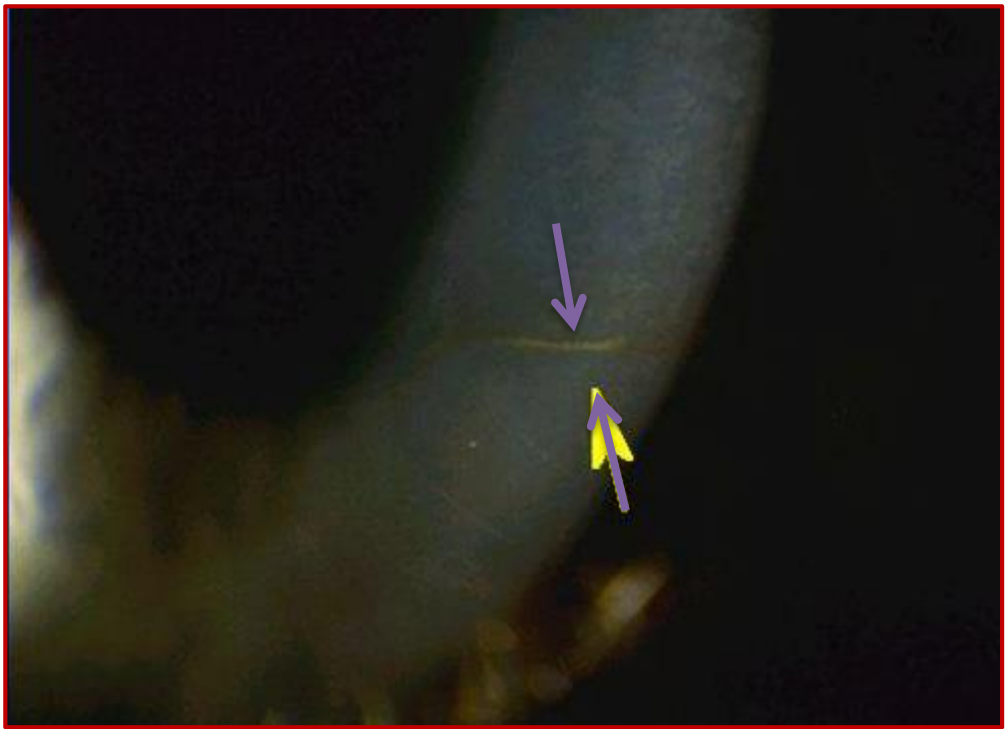

Рисунок 16 – Линия Стелли-Гудзона – отложение железа в роговичном эпителии в виде прямой или волнистой узкой полоски, идущей горизонтально в поверхностных слоях роговицы на границе средней и нижней трети, не доходя до лимба на 1-3 мм, от бутылочно-зелёного до оливково-жёлтого цвета. Отмечается у пожилых пациентов при отсутствии каких-либо заболеваний глаза

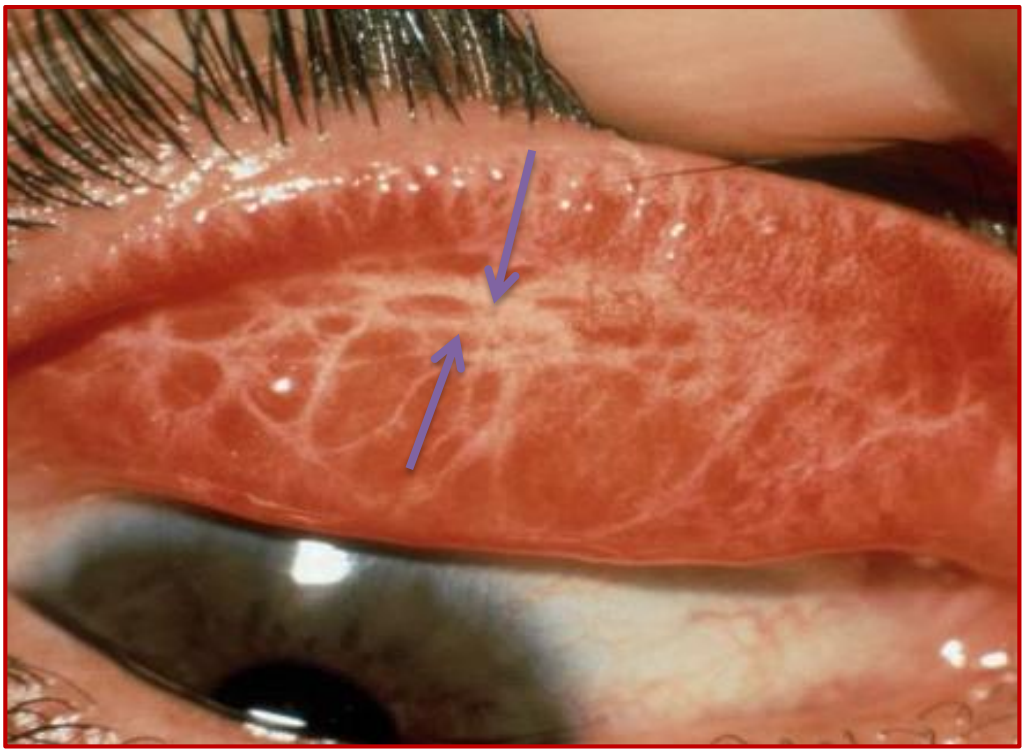

Рисунок 17 – Линия Арльта – является первым симптомом рубцевания в третьем периоде трахомы. Это белая линия рубцовой ткани, проходящая горизонтальной полосой через веко, соответствующая терминальной зоне капилляров верхней и нижней системы кровеносных сосудов верхнего века

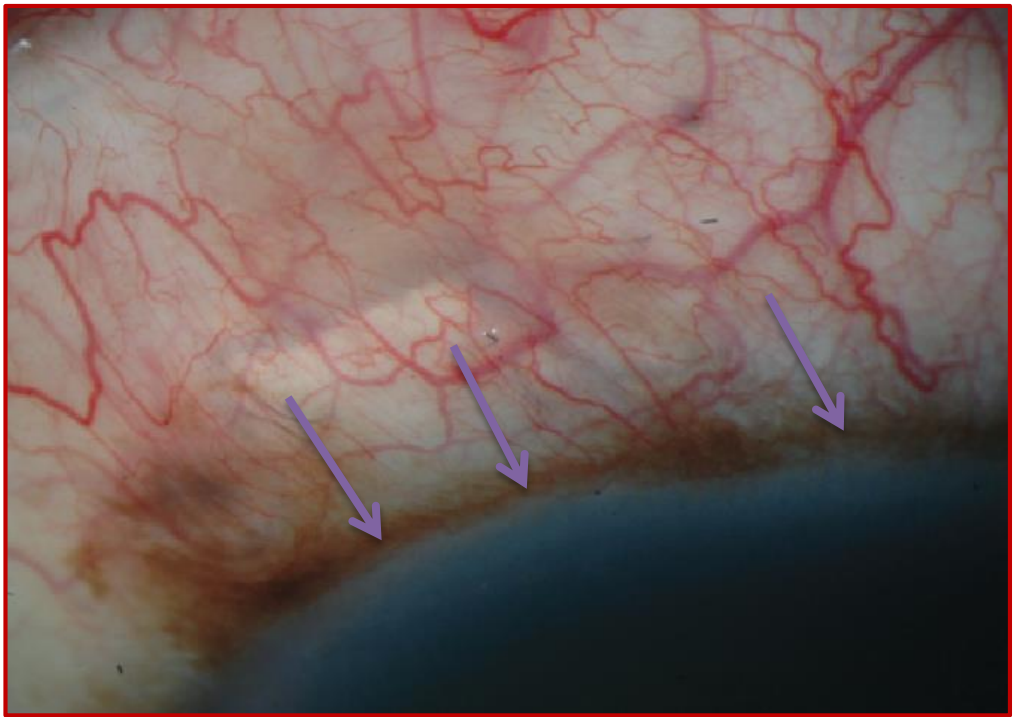

Рисунок 18 – Линия отложений железа – по краю фильтрационной подушки, после антиглаукомной хирургии

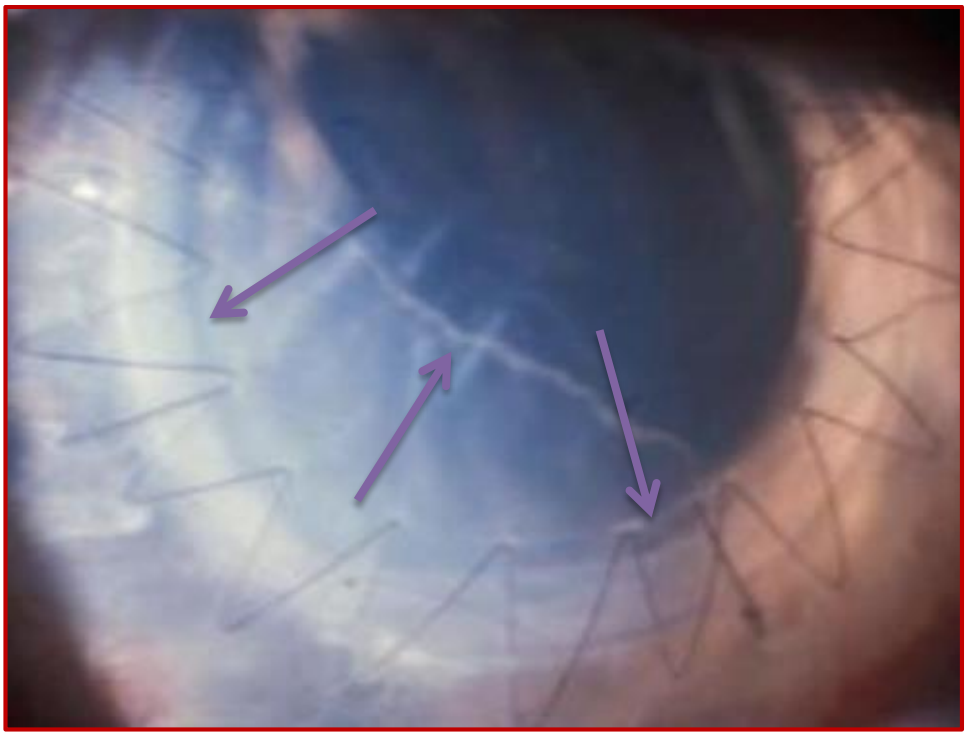

Рисунок 19 – Линия Ходадоуста – линия отторжения эндотелия роговичного трансплантата, состоящая из воспалительных клеток, «линия фронта» между донорским и собственным эпителием. не угрожает трансплантату, свидетельствует об активном иммунном ответе с повышенным риском более выраженной реакции отторжения. Имеет тенденцию двигаться по направлению от периферии к центру и может пересечь всю роговицу

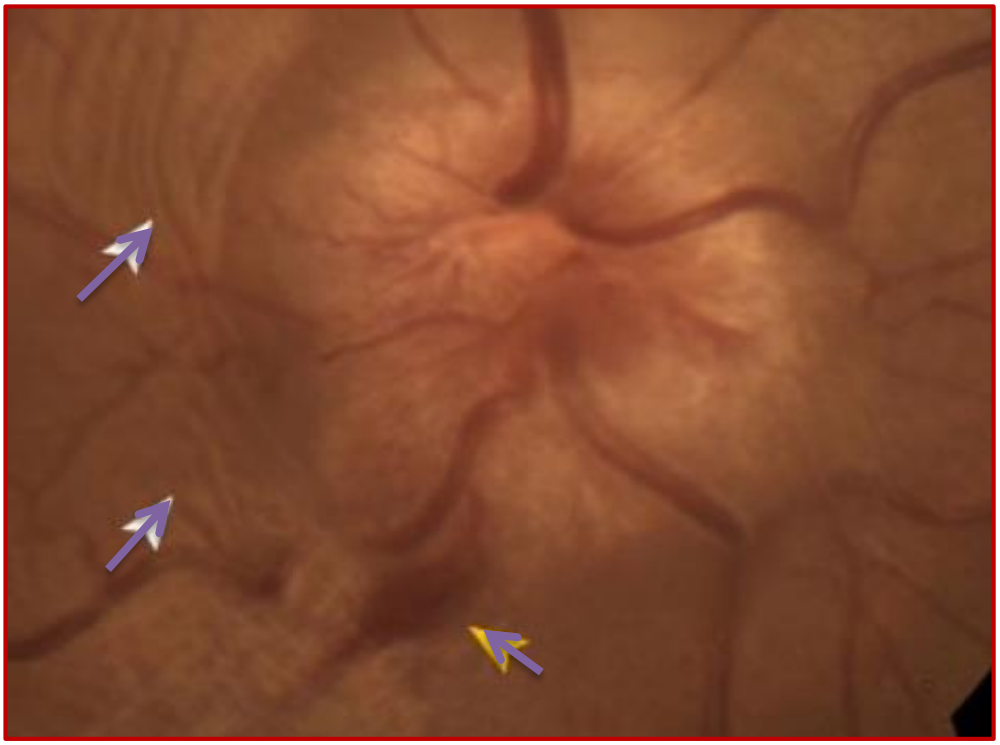

Рисунок 20 –- Линии Патона – концентрические перипапиллярные складки сетчатки вследствие отёка зрительного нерва

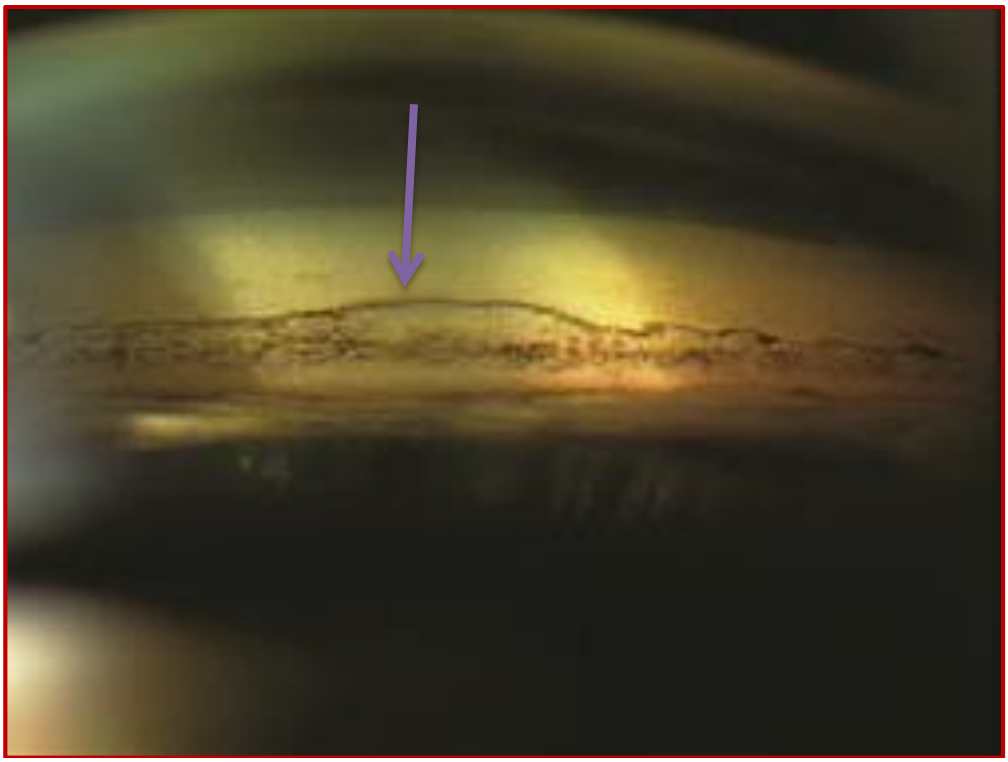

Рисунок 21 – Линия Сампаолеси – усиление пигментации кпереди от линии Швальбе при псевдоэксфолиативной глаукоме

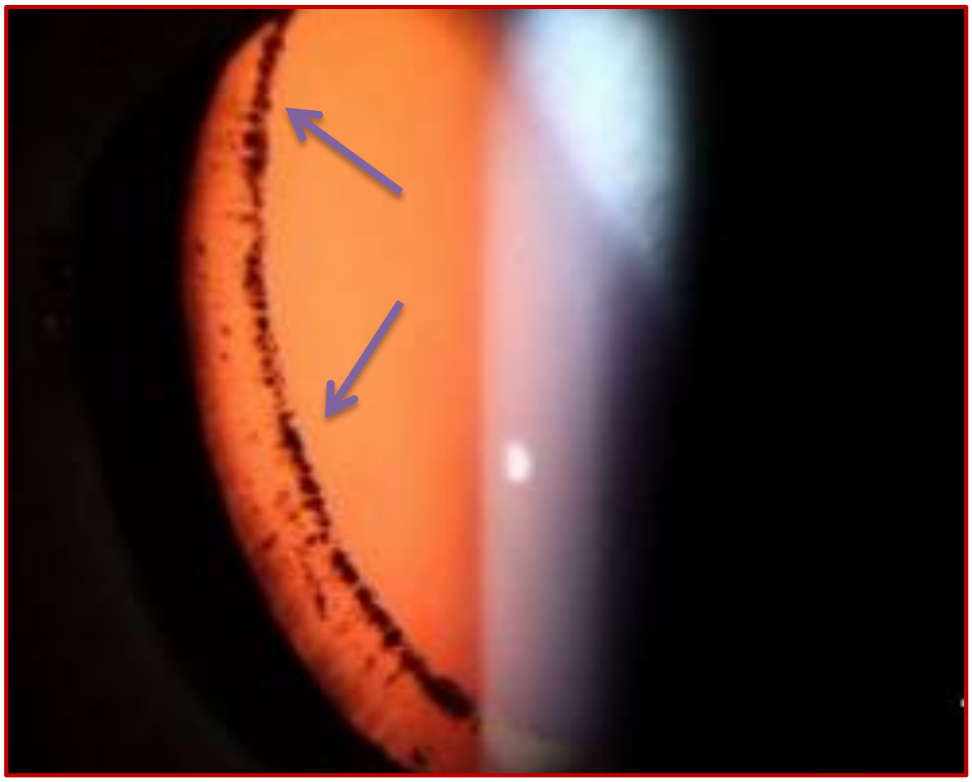

Рисунок 22 – Линия Зентмейера – отложение пигмента на экваторе хрусталика и задней капсуле при синдроме пигментной дисперсии



Рисунок 23 – Линия (кольцо) Швальбе – плоская переходная зона между трабекулярным и роговичным эндотелием, соответствует области лимба и является периферической частью десцеметовой мембраны, представляет собой тускло-белую полоску

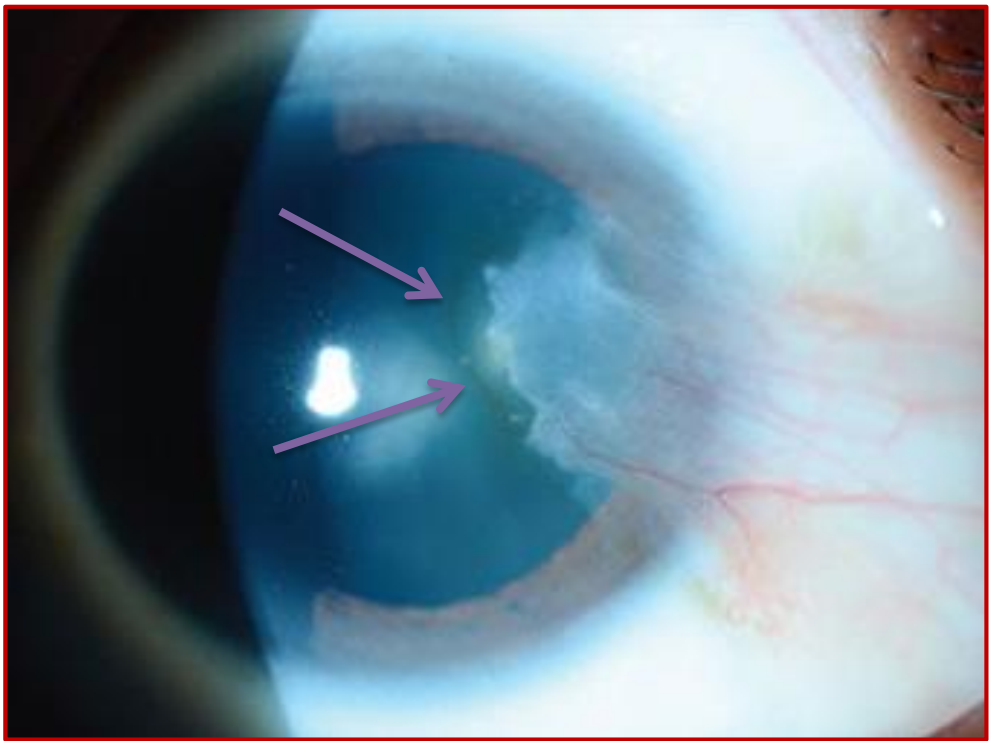

Рисунок 24 – Линия Стокера – отложение эпителиального железа роговицы по краю перед птеригиумом

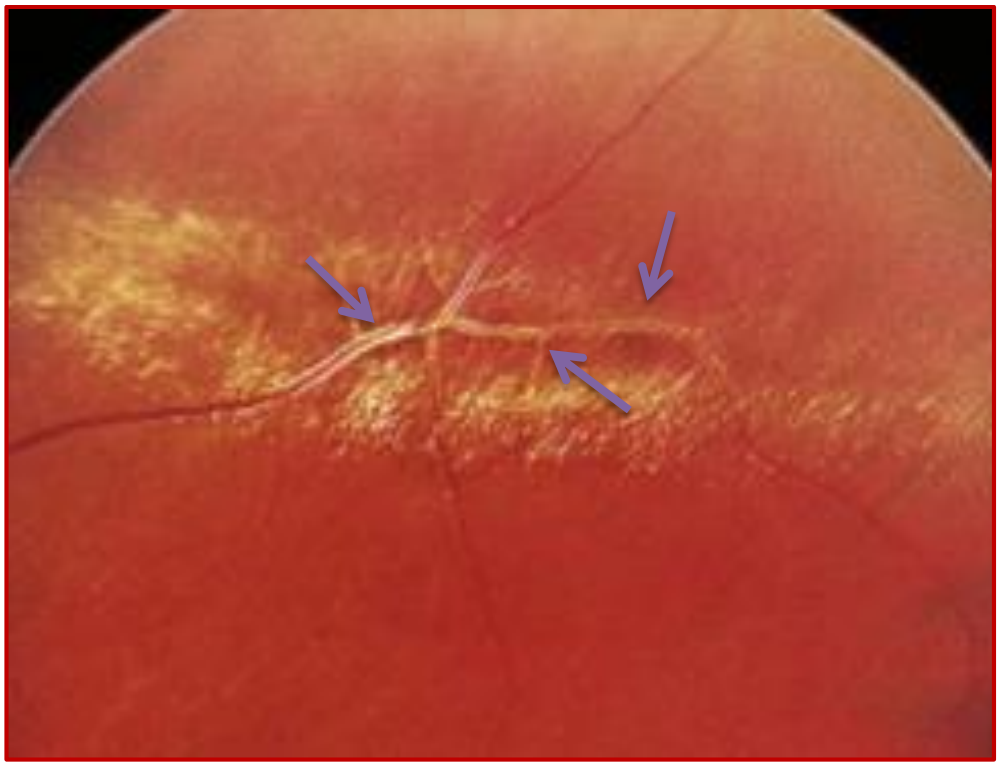

Рисунок 25 – Линии Фогта – белые тонкие линии являются продолжением ретинальных сосудов при решётчатой дегенерации сетчатки

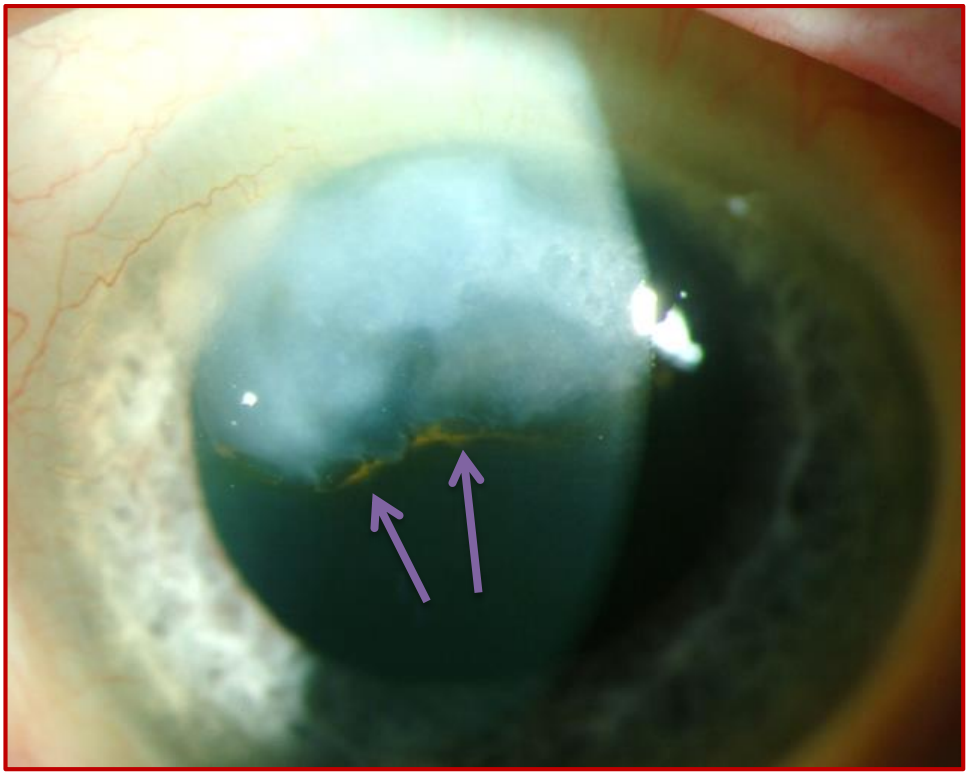

Рисунок 26 – Линия отложений железа – у основания длительно существующего приподнятого очага (узелка Зальцманна) при дегенерации Зальцманна

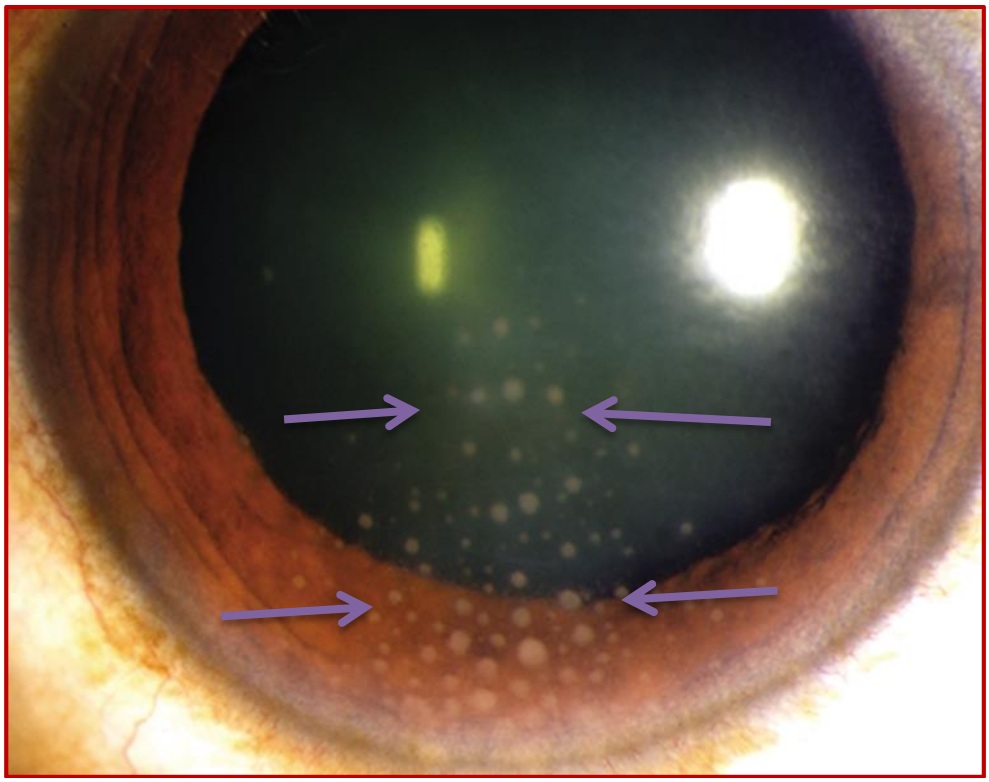

Рисунок 27 – Линия Эрлиха-Тюрка – отложение преципитатов на эндотелии роговицы ниже её центра в виде линии или треугольника, обращённого вершиной кверху

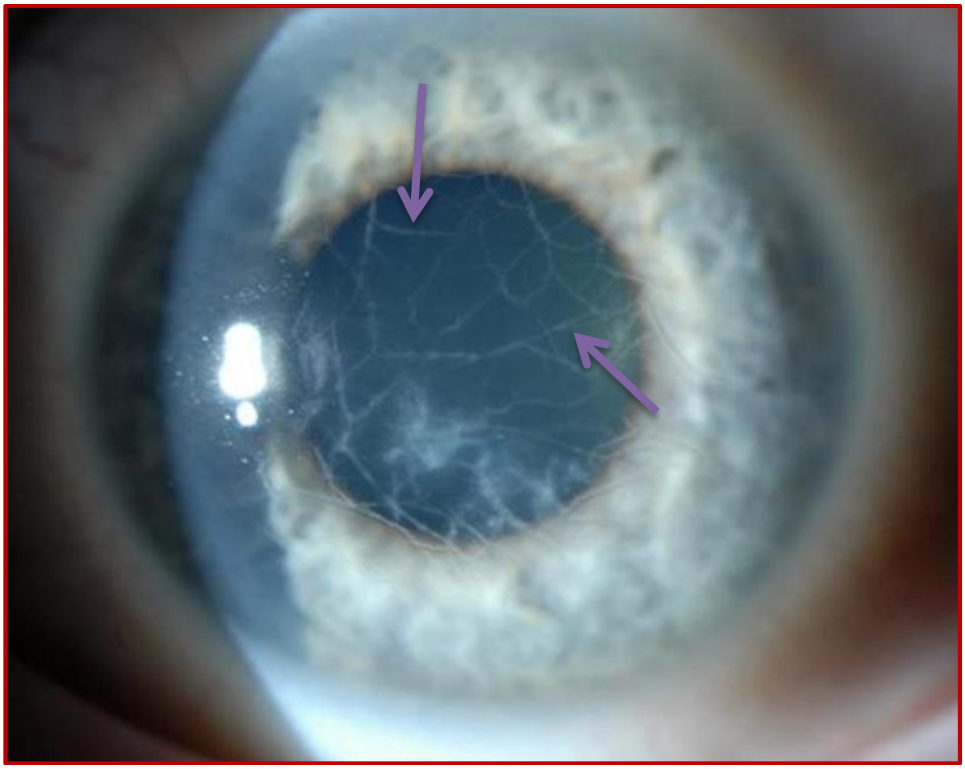

Рисунок 28 – Линии Меретойи – отложения амилоида, начинаются с периферии и продвигаются в центр роговицы, связаны с системным амилоидозом и имеют аутосомно-доминантное наследование

ТОЧКИ, УЗЕЛКИ

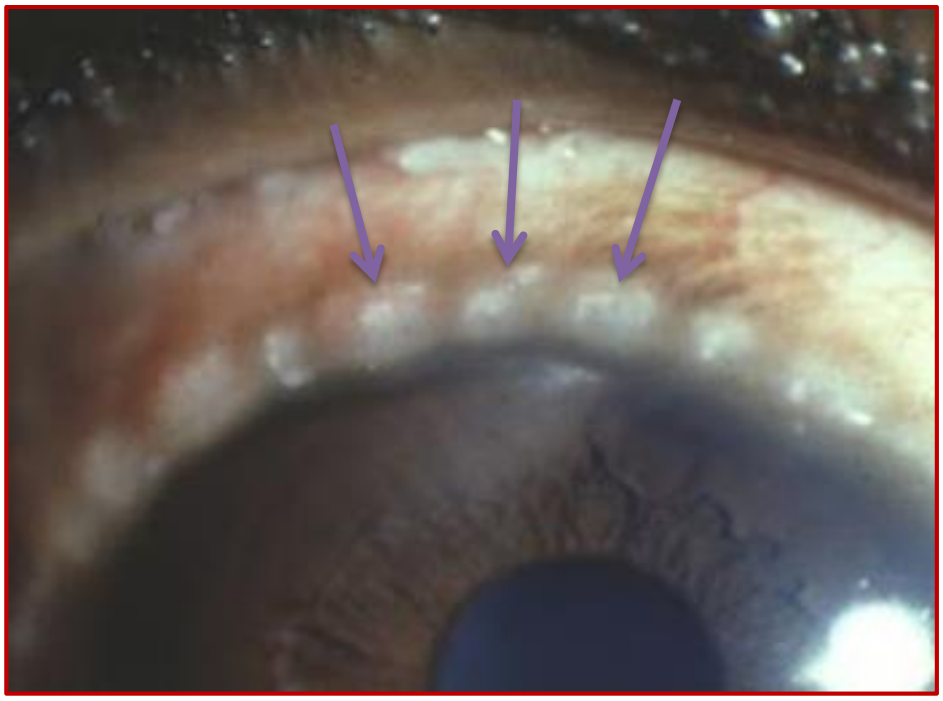

Рисунок 29 – Точки Трантаса – белые точки, образующиеся на конъюнктиве, являются продуктами распада эозинофилов, визуализируются по лимбу при весеннем конъюнктивите

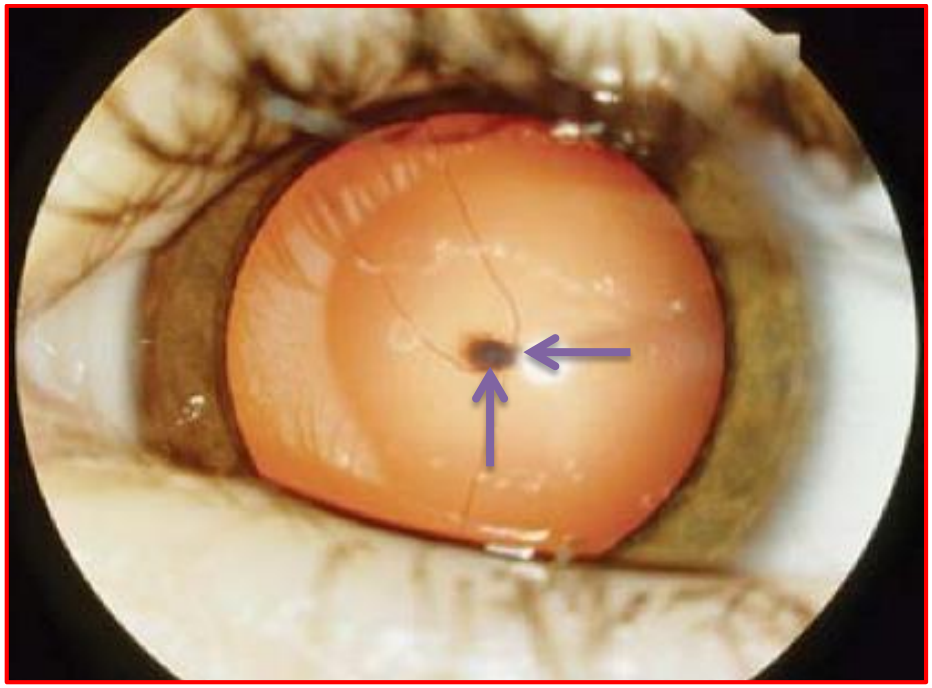

Рисунок 30 – Точка Миттендорфа, или гиалоидное тельце – небольшое пятно серого или белого цвета расположено на задней капсуле хрусталика, представляет собой остатки задней сосудистой оболочки хрусталика, а именно место, где гиалоидная артерия входит в контакт с задней поверхностью хрусталика

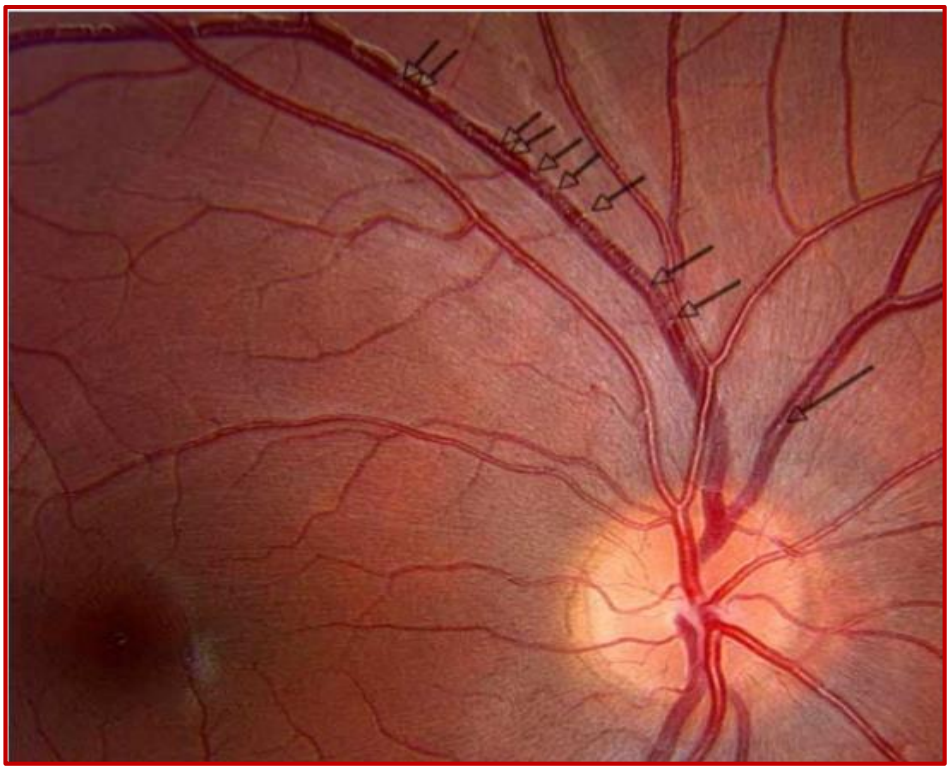

Рисунок 31 – Многоточия Гунна – рефлекс от внутренней пограничной мембраны вокруг диска и макулы

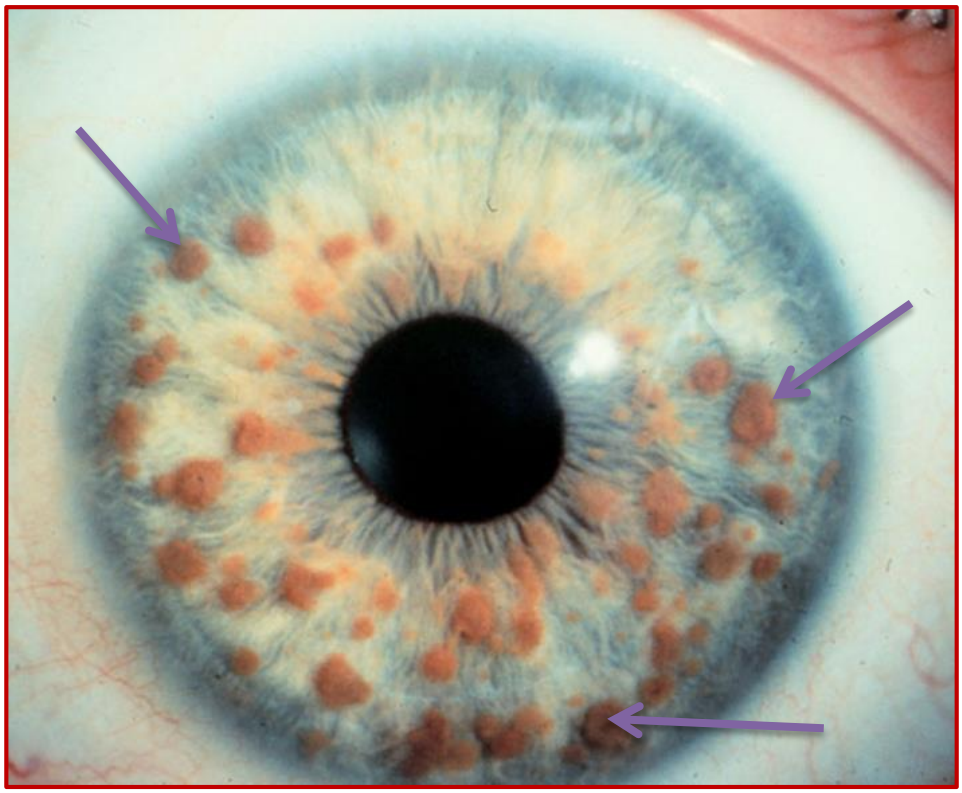

Рисунок 32 – Узелки Лиша – коричневые пятна на радужной оболочке, важный диагностический признак нейрофиброматоза 1 типа

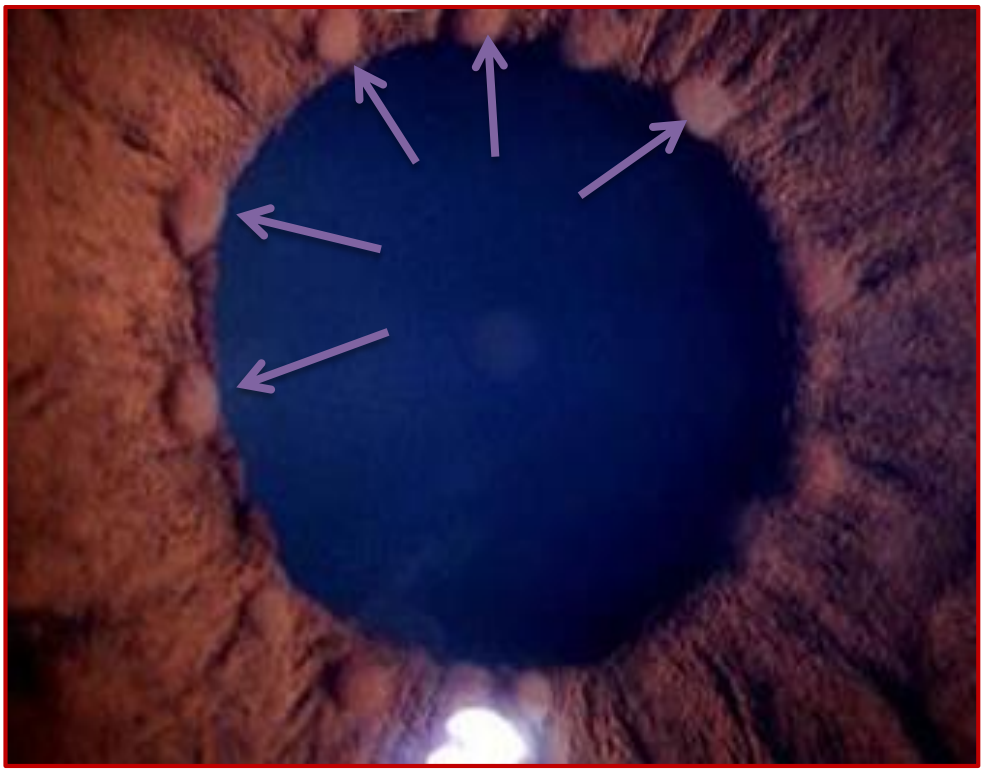

Рисунок 33 – Узелки Кэппе – небольшие узелки по зрачковому краю радужки у пациентов с гранулематозным передним увеитом при саркоидозе и туберкулёзе, состоят из эпителиоидных клеток и гигантских клеток, окруженных лимфоцитами

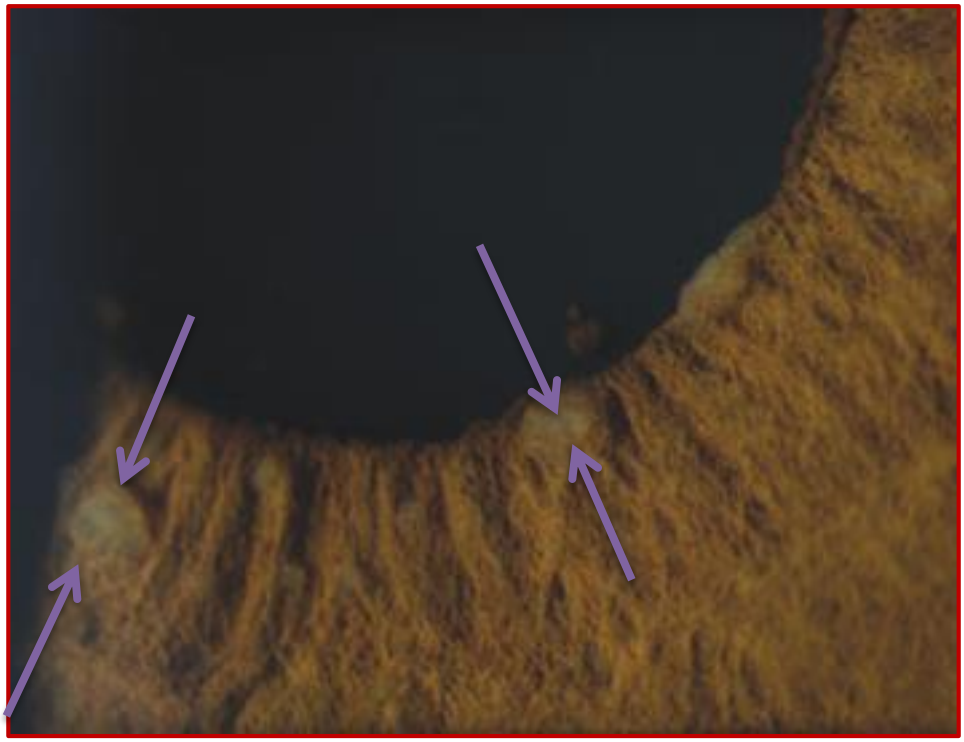

Рисунок 34 – Узелки Бусакка – обычно крупные узелки, расположенные на средней периферии радужки, типичны для гранулематозного увеита, такого как саркоидоз, туберкулёз, сифилис и синдром Фогт-Коянаги-Харада

СТРИИ, ПОЛОСЫ, ВЕРЕТЕНО

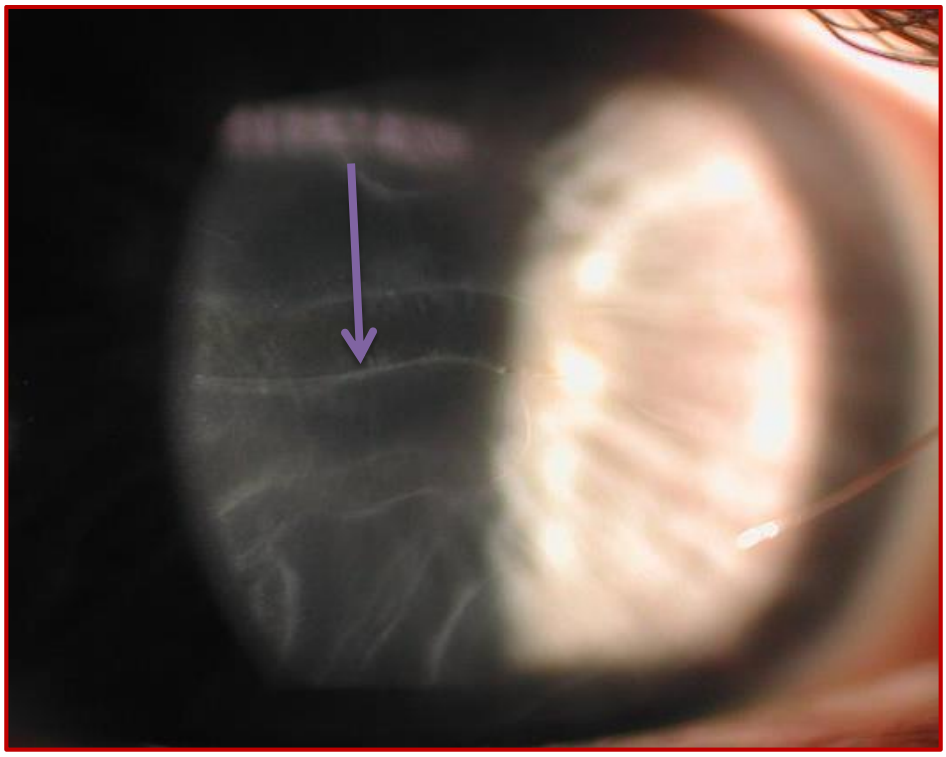

Рисунок 35 – Стрии Хааба – горизонтальные разрывы десцеметовой мембраны вследствие растяжения роговицы, связаны с пропитыванием стромы водянистой влагой при врождённой глаукоме

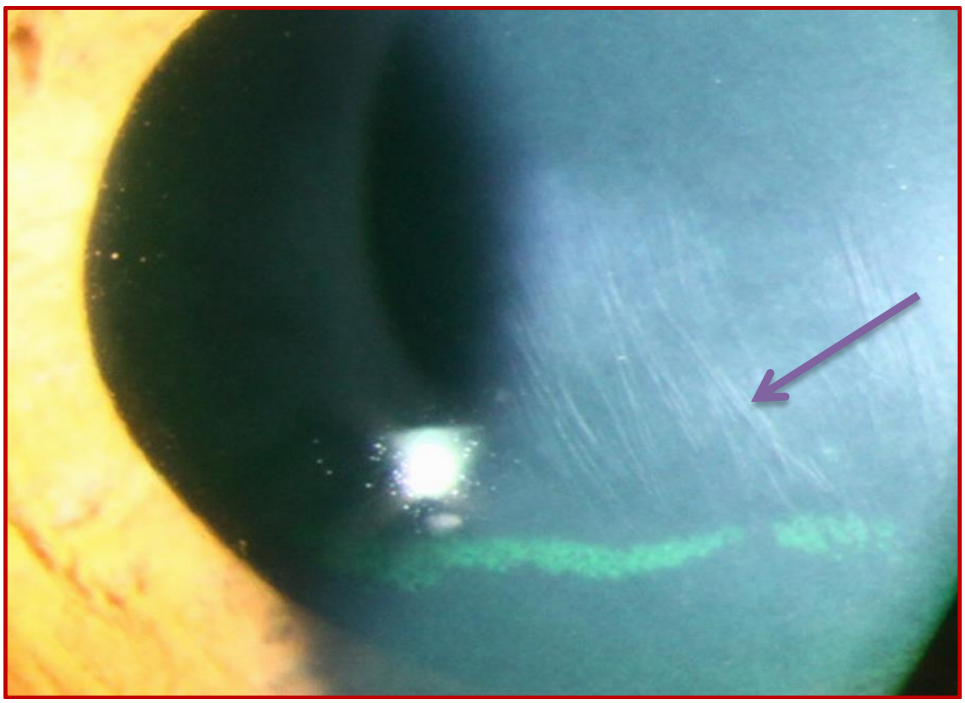

Рисунок 36 – Стрии Фогта – чёткие вертикальные глубокие стромальные линии натяжения, представляют собой видимые нервные окончания, образуются в центральной зоне при кератоконусе

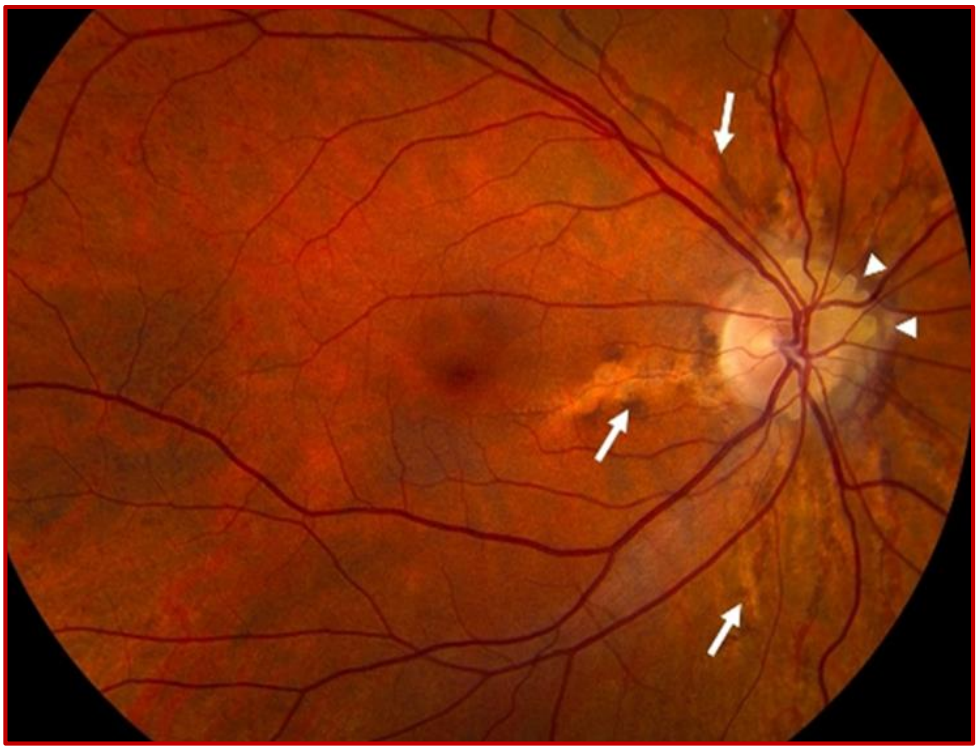

Рисунок 37 – Ангиоидные полосы (синдром Гренблада-Страндберга, генерализованный эластореексис) – линейные трещины в мембране Бруха от бледно-розового до буро-коричневого с неровными краями, идущие концентрично вокруг ДЗН, образуя кольцо или полукольцо, от которого они расходятся радиально на различную протяжённость, образуя своеобразное сосудистое дерево вокруг ДЗН

Рисунок 38 – Полосы Сигриста – вдоль хориоидальных артериол в виде линейного отложения пигмента у пациентов с гипертонической ретинопатией 3-4 ст.

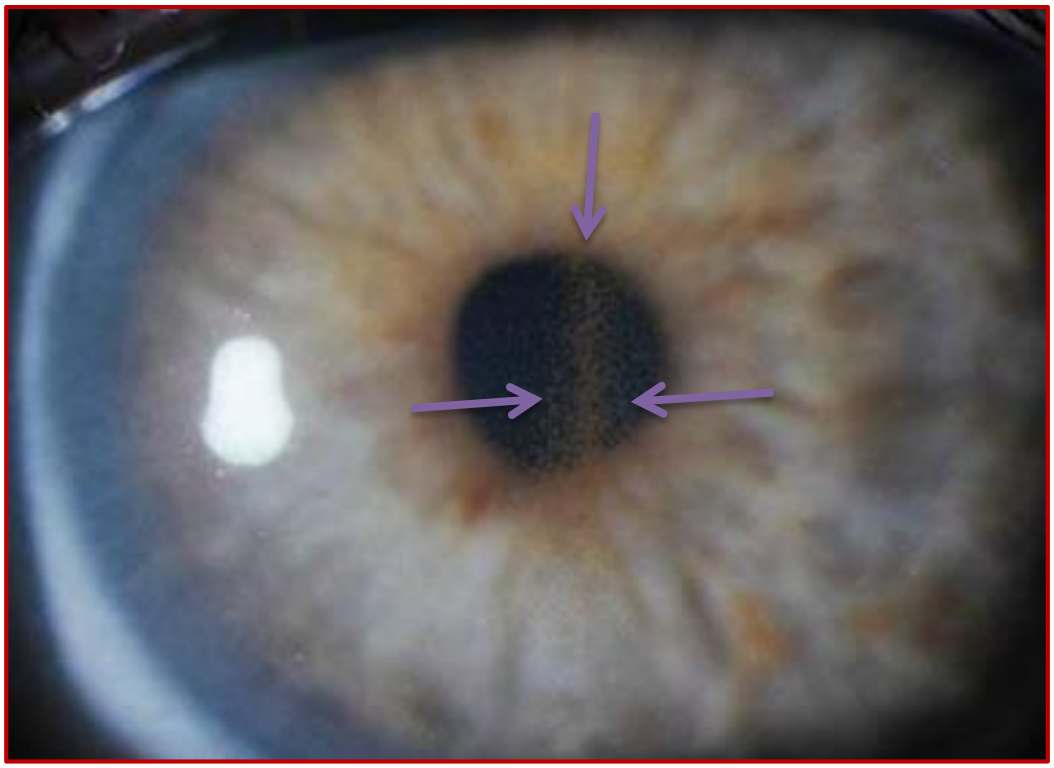

Рисунок 39– Веретено Крукенберга – отложение пигмента на эндотелии роговицы в виде веретенообразно распределенных в вертикальном направлении гранул при синдроме пигментной дисперсии

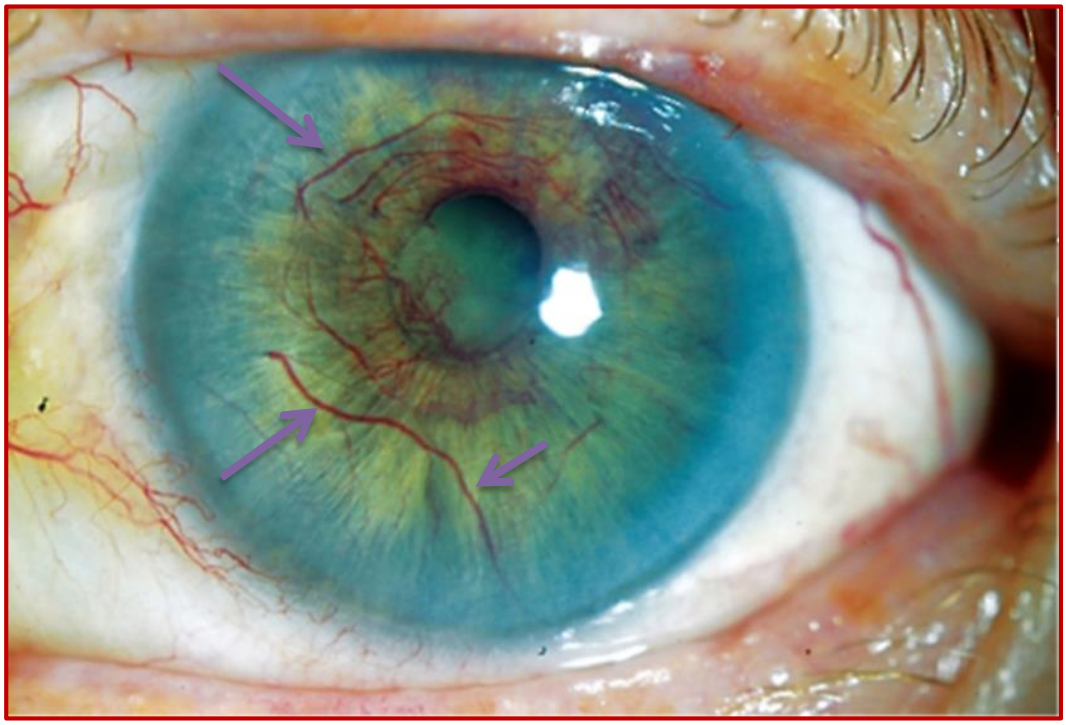

Рисунок40 – Полосы Фильмано – рубеоз радужой оболочки при туберкулёзом иридоциклите

ДУГИ, ОБРУЧ

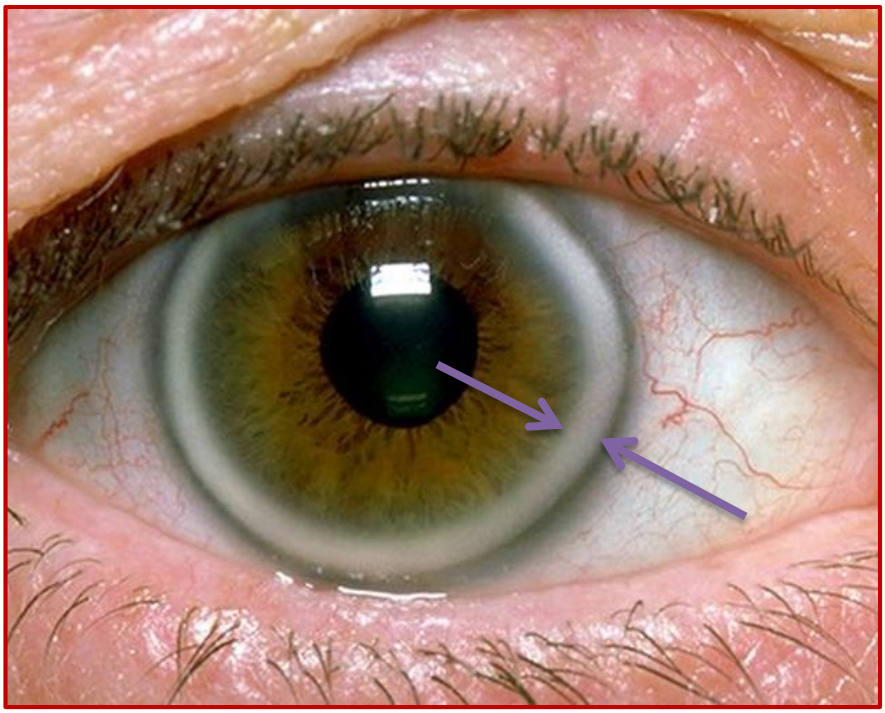

Рисунок 41 – Липоидная (ювенильная) дуга – желтоватые отложения липидов формируют белую перилимбальную ленту примерно 1 мм в диаметре с чётким внешним контуром и более размытым контуром внутреннего, обращённого к центру края, при метаболическом синдроме гиперлипидемии

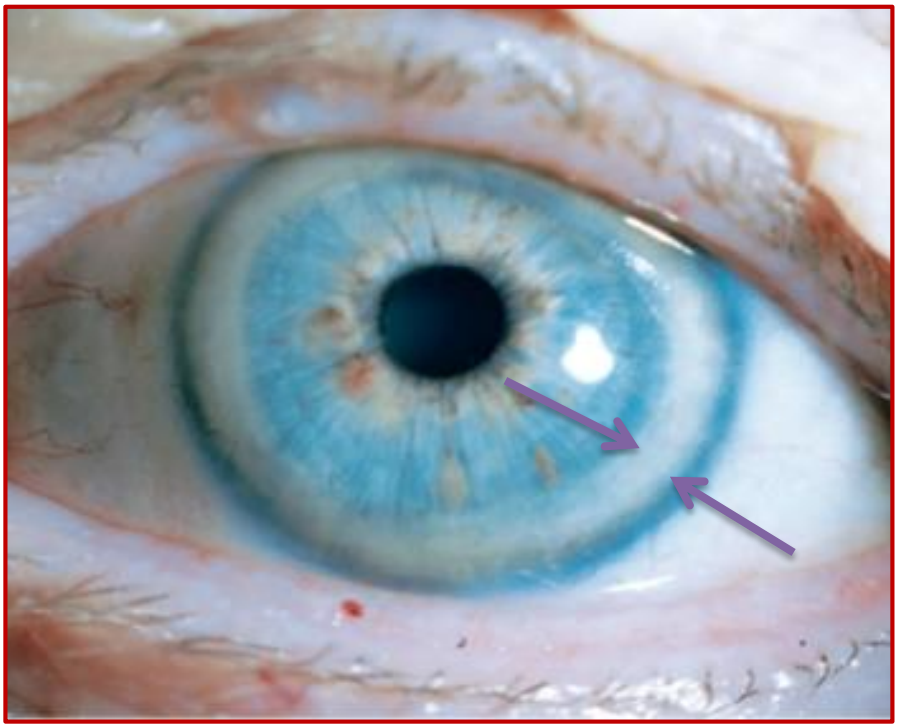

Рисунок 42 – Сенильная дуга – круговая периферическая дегенерация роговицы у людей пожилого возраста

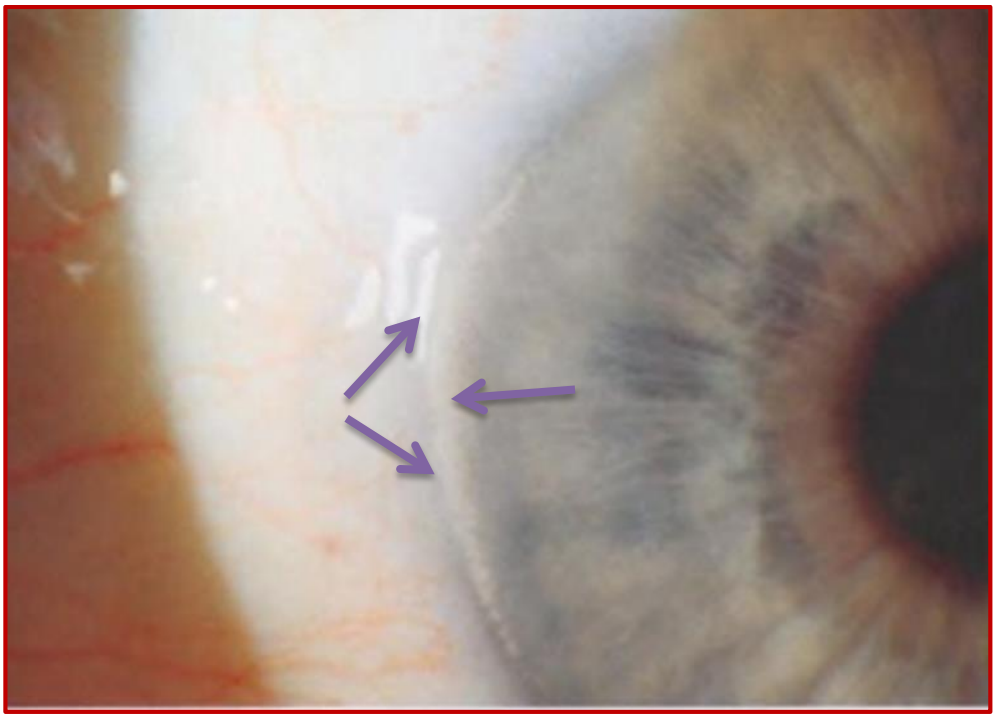

Рисунок 43 – Лимбальный обруч Фогта – двустороннее возрастное изменение роговицы, характеризующееся белыми, мелового оттенка, полулунными депозитами вдоль носового и височного края роговицы в перилимбальной зоне

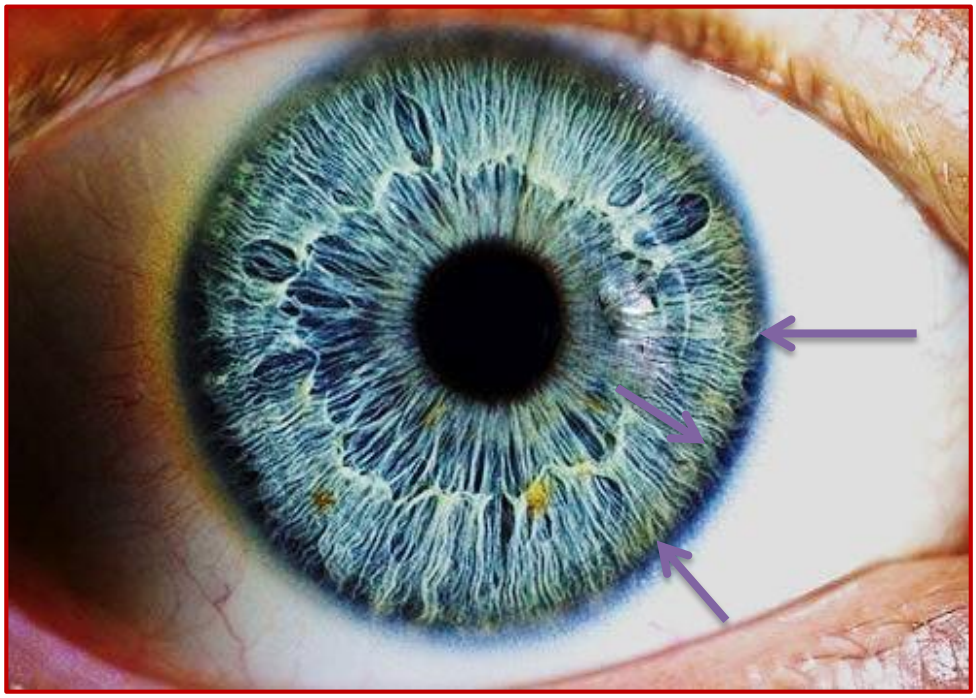

Рисунок 44 – Дуга Алглазова – перилимбальное проходящее отложие продуктов распада каннабинола при длительном употреблении марихуаны у лиц с ожирением

ПЯТНА

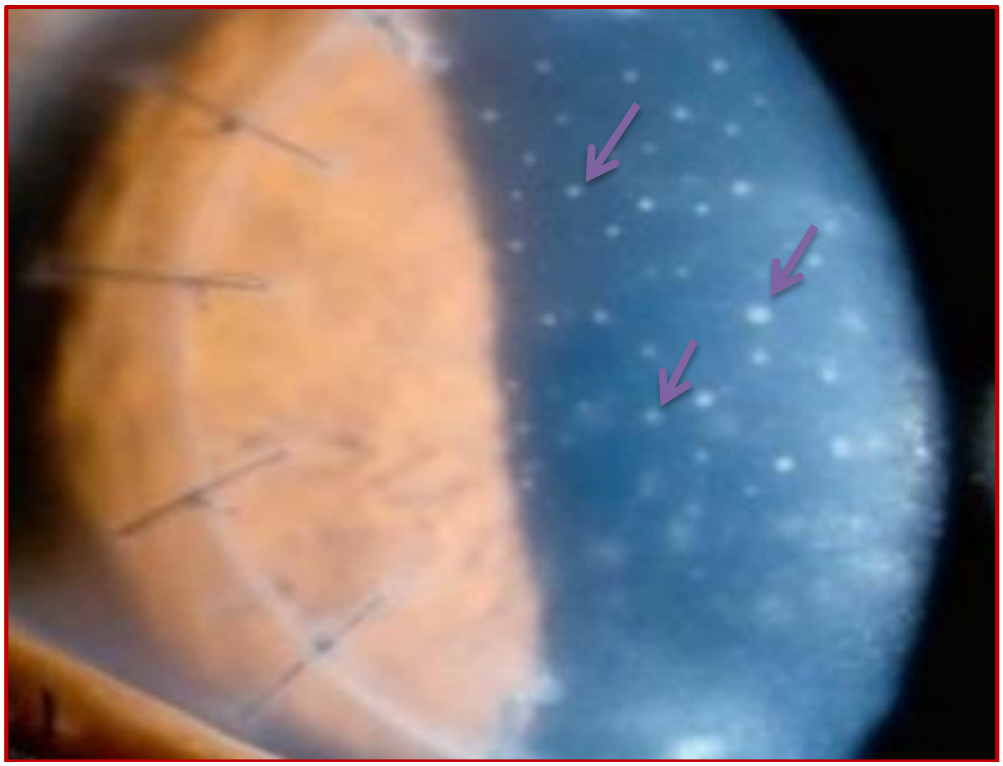

Рисунок 45 – Пятна Крахмера – субэпителиальные инфильтраты роговицы, гиперчувствительность IV типа к антигенпрезентирующему главному комплексу гистосовместимости в донорском трансплантате

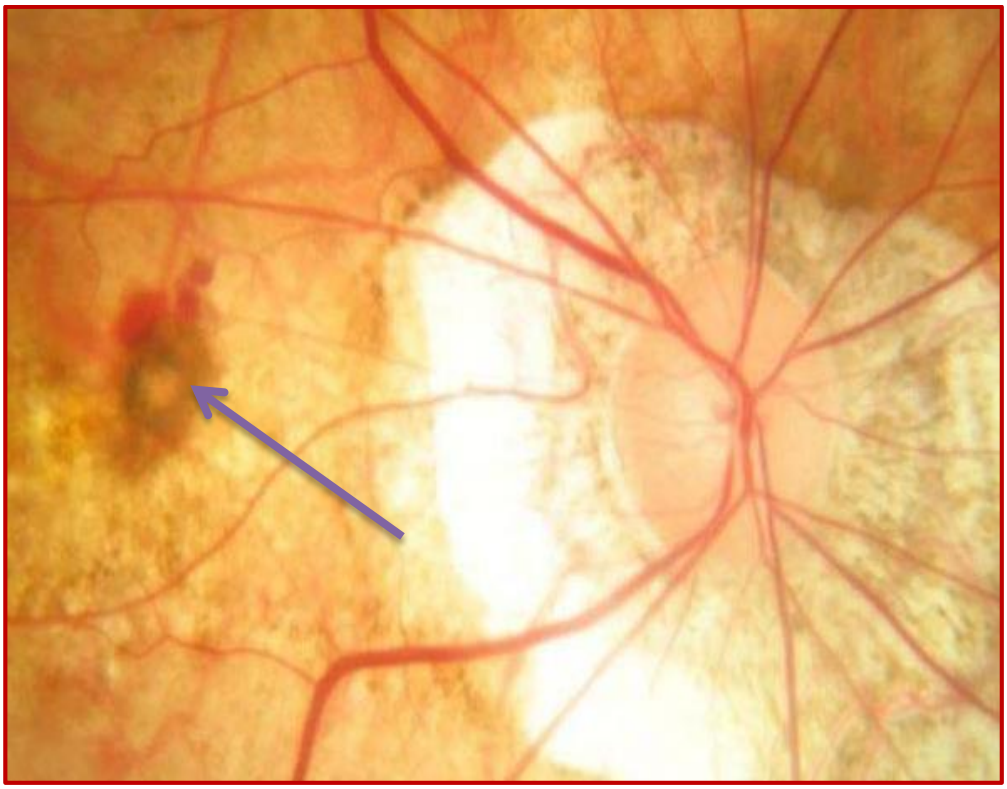

Рисунок 46 – Пятно Фёрстера-Фукса – пигментированный фиброваскулярный очаг внутри жёлтого пятна на месте неоваскулярной мембраны, возникающий после кровоизлияний в эту область при миопии высокой степени

Рисунок 47 – Пятна Рота – микрокровоизлияния в сетчатку, овальные или круглые с белой точкой в середине, являются симптомом инфекционного эндокардита, тяжелой анемии, коллагенозов

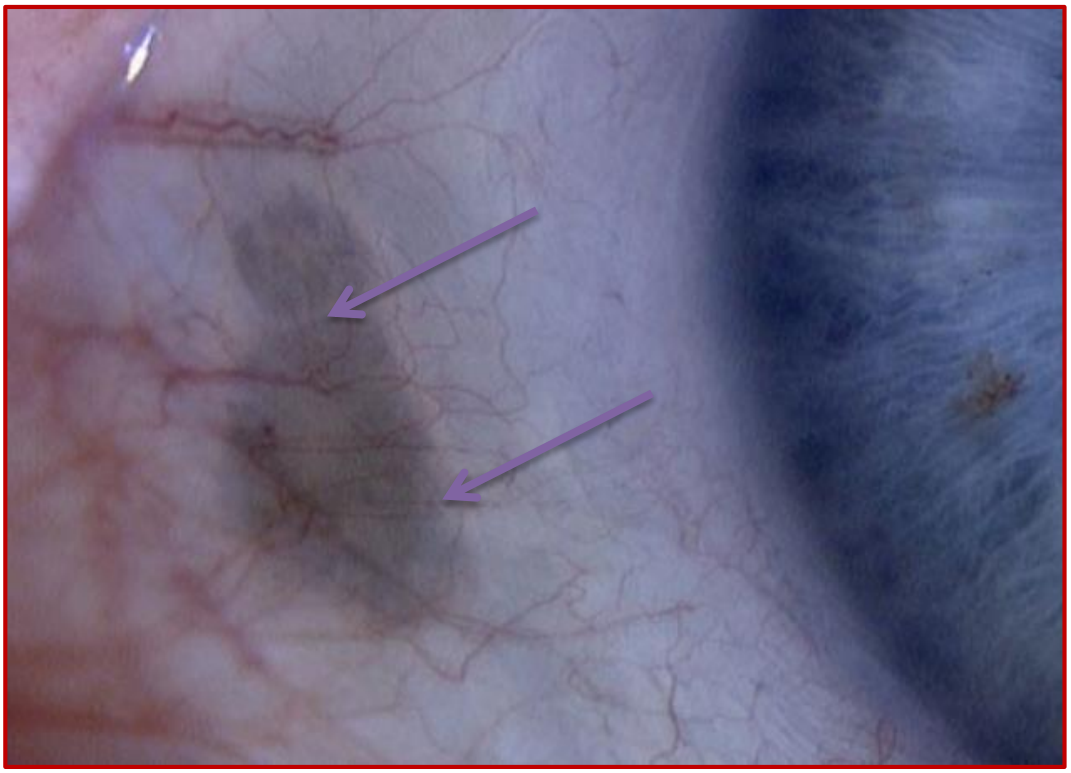

Рисунок 48 – Пятно Фишера-Хунта – пигментированная склеральная гиалиновая бляшка, расположенная в местах прикрепления горизонтальных прямых мышц, в пожилом возрасте

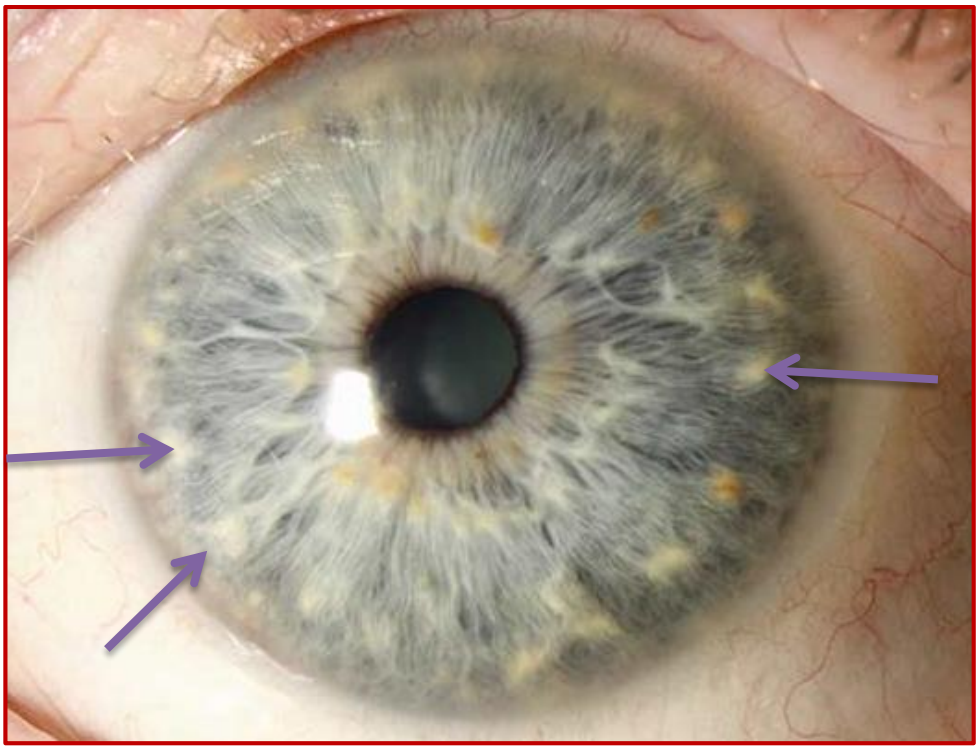

Рисунок 49 – Пятна Брушфильда – располагаются в центре радужки или на её периферии (на границе средней и наружной трети) через равные промежутки в виде белых вкраплений размером 0,1-1 мм, встречается у детей с синдромом Дауна

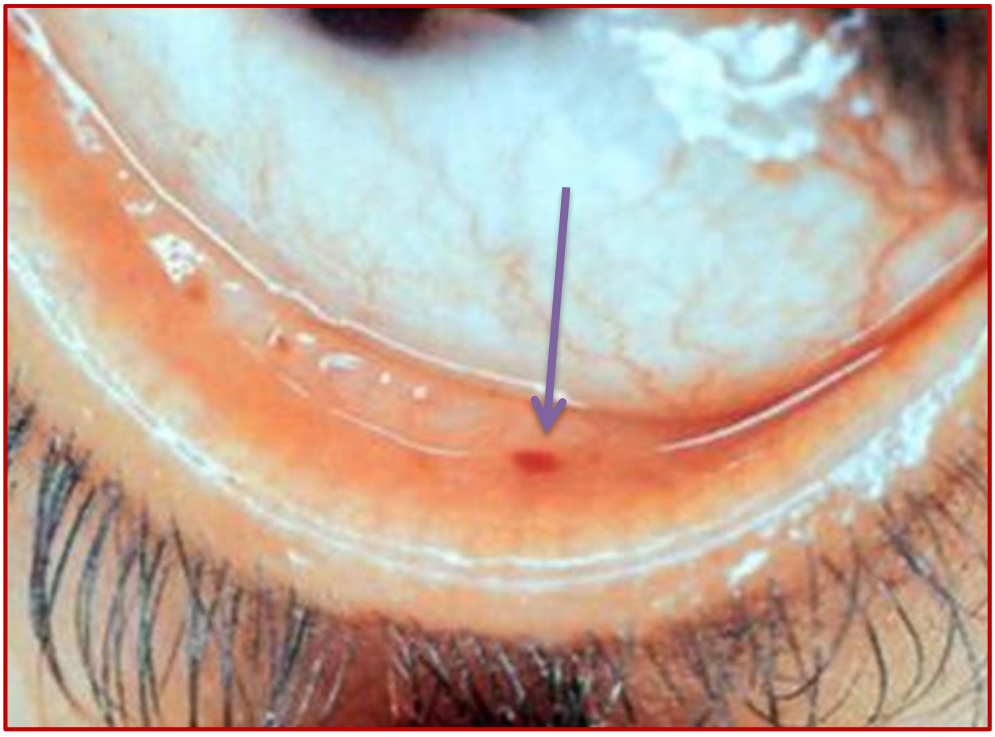

Рисунок 50 – Пятна Лукина-Либмана – геморрагические высыпания на переходной складке конъюнктивы при инфекционном эндокардите и васкулитах

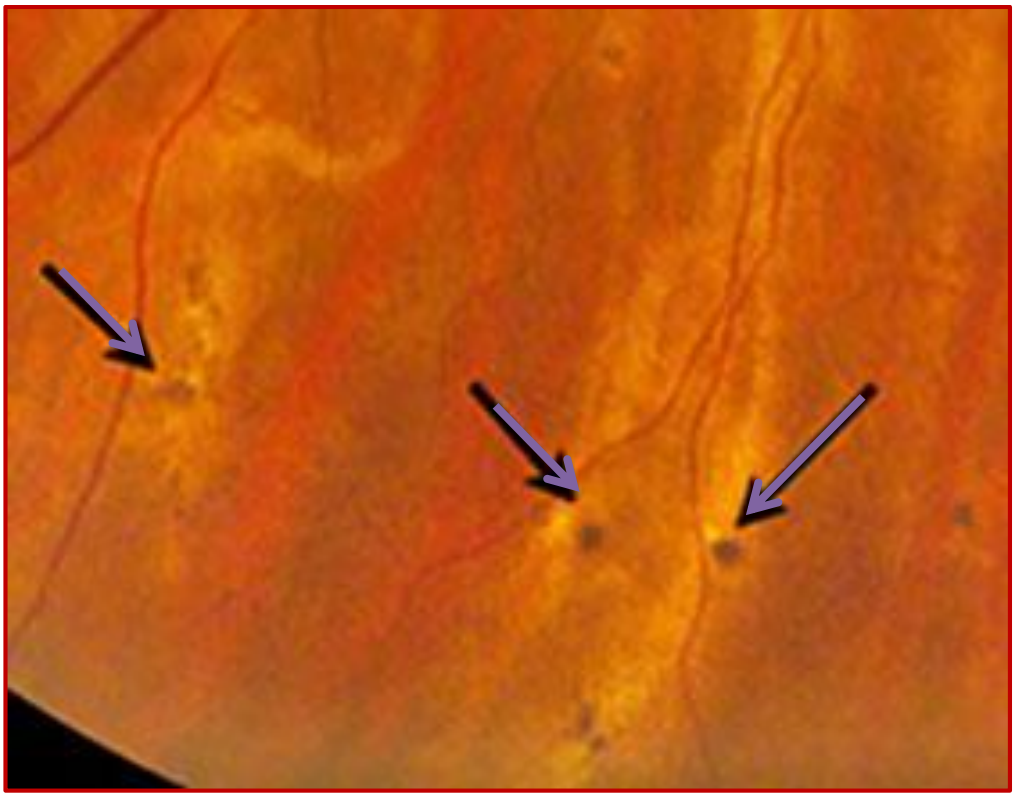

Рисунок 51 – Пятна Эльшнига – чёрные точки, окруженные «гало» жёлтого цвета, образующиеся из-за скопления и атрофии пигментного эпителия у пациентов с выраженной гипертонической ретинопатией

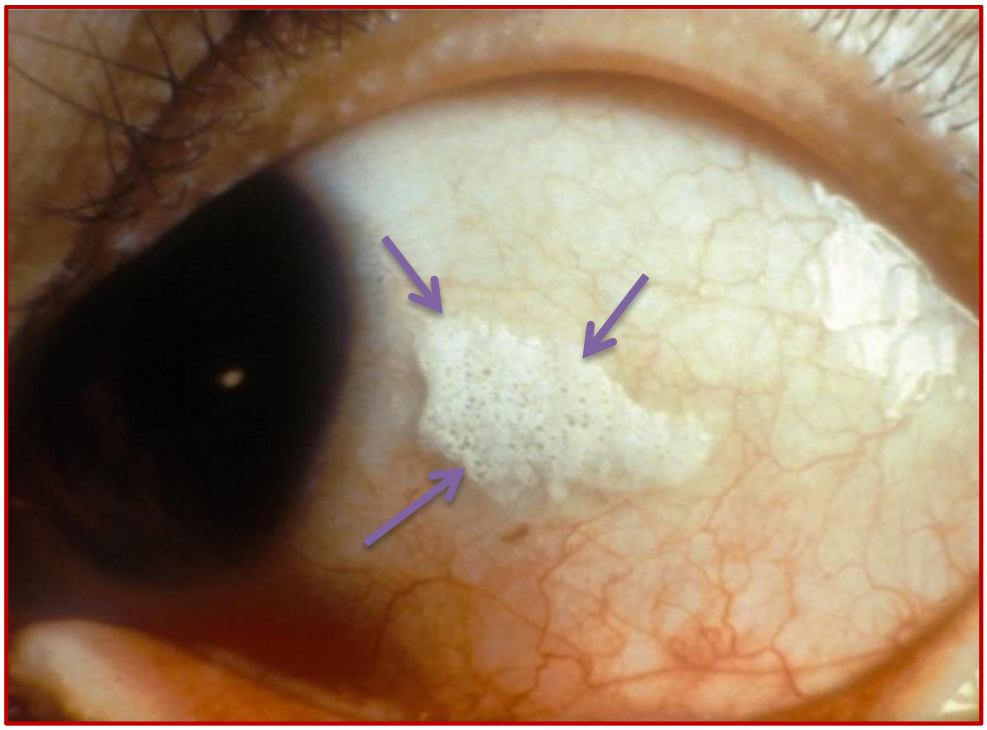

Рисунок 52 – Пятно Битота – белый пенистый участок метаплазии бульбарной конъюнктивы при гиповитаминозе витамина А

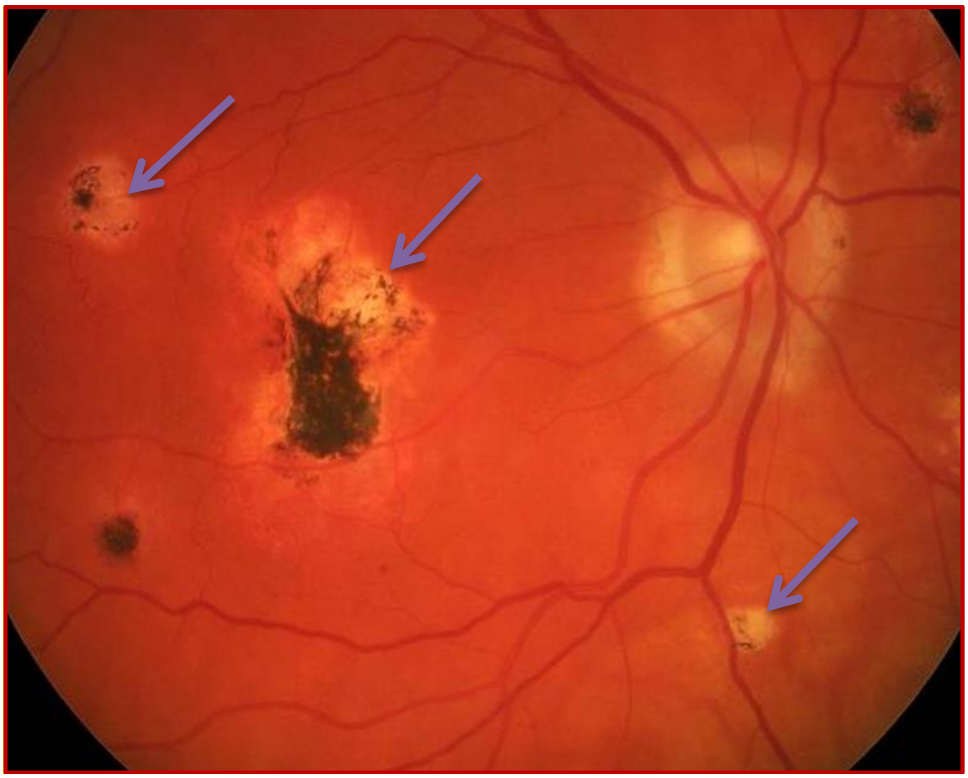

Рисунок 53 – «Гистоплазмозные пятна» – хориоретинальные рубцы при гистоплазмозе, множественные мелкие желтоватые хориоретинальные очаги, размером менее 1 мм, собранные в заднем полюсе, часто с пигментными изменениями

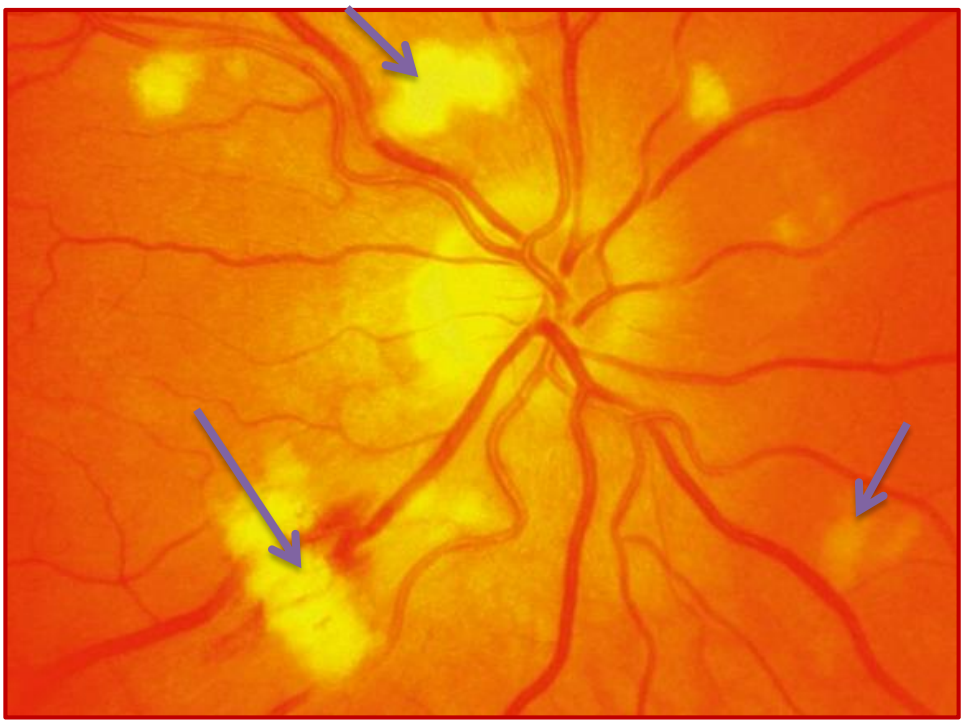

Рисунок 54 – Пятна хлопковой шерсти («ватные» очаги) – пушистые белые пятна на сетчатке, представляют собой аксональный детрит вследствие окклюзии прекапиллярных артериол, видны при злокачественной гипертензии, препролиферативной диабетической ретинопатии, окклюзии центральной вены сетчатки

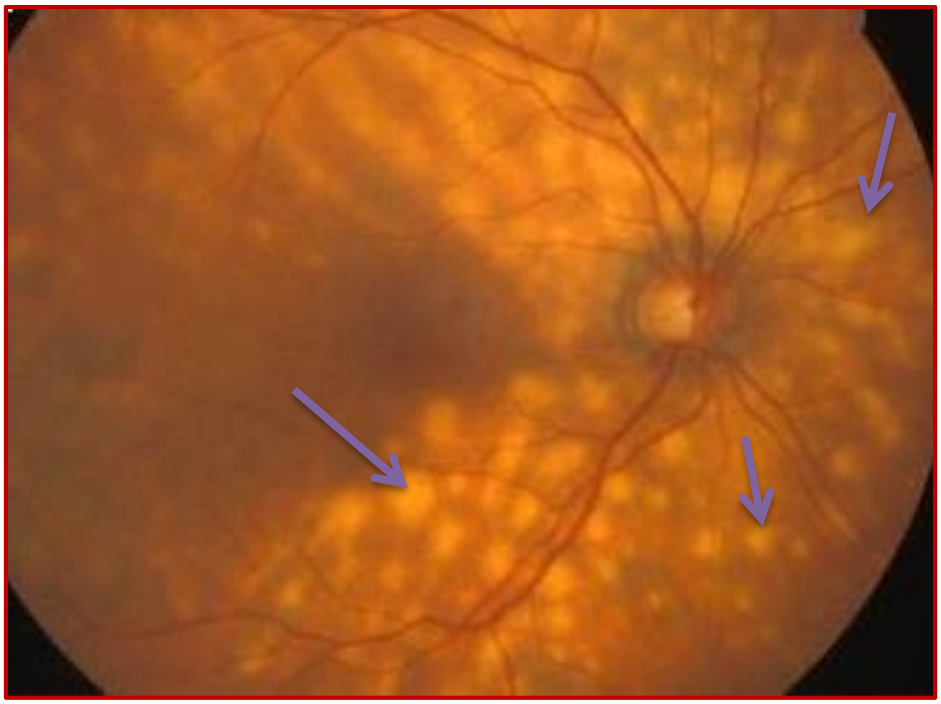

Рисунок 55 – Кремовые пятна – множественные, обычно слабо выраженные очаги на фоне тёмного глазного дна, разбросаны по всему глазному дну, поражают хориоидею и наружные слои сетчатки, признак витилигинозного хориоретинита (хориоретинопатии «выстрела дробью»)

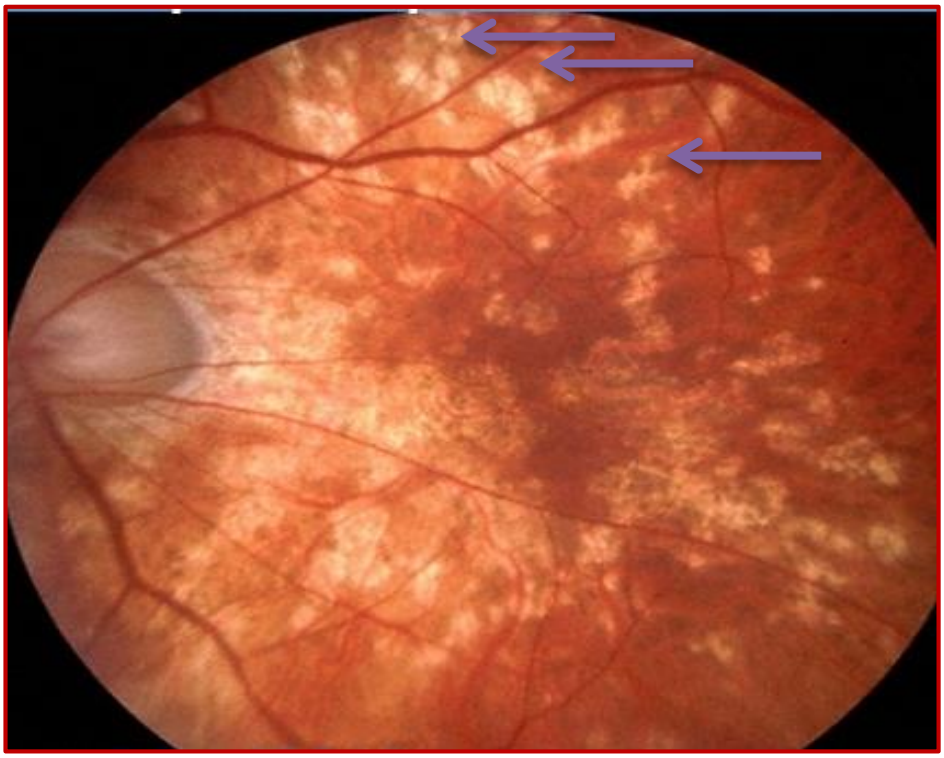

Рисунок 56 – Пятна Зигриста – признак гипертонической ретинопатии, неравномерные цепочечные скопления пигмента в сетчатке, похожие на шнурки чёток, уложенные вдоль склерозированных сосудов сосудистой оболочки. Являются неблагоприятным прогностическим признаком

ЦВЕТЫ
В ОФТАЛЬМОЛОГИИ

В анналах офтальмологии есть два имени, которые хорошо известны садоводам, а не только современным офтальмологам: **Leonard Fuchs** (1501-1566) и **Johann Gotfried Zinn** (1727-1759), поскольку их именами были названы цветы. Интерес к цветам и растениям был обусловлен тем, что их использование было неотъемлемой частью базового курса обучения на медицинских факультетах, наряду с анатомией и физиологией, поскольку в то время фармакопея включала преимущественно лекарственные растения.

Одна из структур глаза получила название в честь **цветка ирис** (**iris** – радужная оболочка). В греческой мифологии *Iris* была посредником между богами и смертными, спускавшейся к людям на радуге. В соответствии с другим преданием, *Iris* была одета в разноцветный хитон. Так или иначе, её имя связано с многоцветностью радуги. Поскольку структура, расположенная вокруг зрачка, у людей имеет различный цвет, она была названа **iris** *Руфусом* из Эфеса (около 98-117 гг. н.э.), по-немецки – Regenbogenhaut (радужная одежда).

В природе встречаются около 300 разновидностей ирисов различной окраски. Стилизованное изображение ириса под названием fleur-de-lis широко используется в геральдике. Экстракт ириса применяют не только в качестве составляющей лекарственных препаратов, но и в парфюмерии и виноделии.

Рисунок 57 – Разновидности ирисов различной окраски

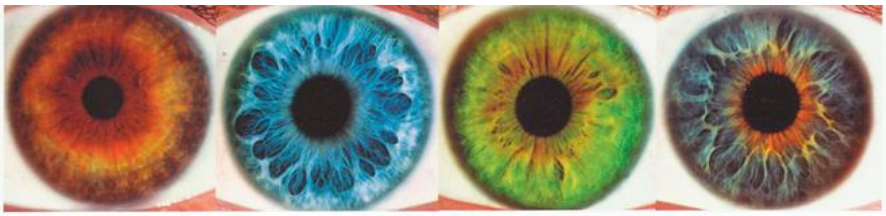

Рисунок 58 – Радужная оболочка различной окраски

Рисунок 59 – Одна из иллюстраций книги Leonard Fuchs, на которой изображён ирис (1542г.)

Рисунок 60 – Разновидности ирисов различной окраски

Рисунок 61 – Портрет Leonard Fuchs

Leonard Fuchs родился в Баварии. Он обучался в университете Ингольштадта и в 1521 г. получил учёную степень филолога и философа, в 1524 г. стал доктором медицины. Позже он переехал в Мюнхен, где занимался ботаникой. В 1542 году доктор Fuchs написал книгу по истории растений, в которой были представлены описания более 500 диких и культурных растений. Книга была хорошо проиллюстрирована, кроме того, в ней содержалась информация о применении растений в качестве лекарственных препаратов.

Доктор Fuchs отказался от так называемого арабского метода в медицине, которому обучали, в частности, в школе в Салермо (Италия); он был приверженцем классического греческого подхода. В течение 31 года Fuchs занимал должность профессора медицины в университете Тюбингена.

Leonard Fuchs не был родственником **Ernst Fuchs** (1851-1930), работавшего в Вене (Австрия), чьим именем были названы дистрофия роговицы и гетерохромный ирит.

В 1537 году доктор Leonard Fuchs опубликовал пять постеров, которые использовались для обучения студентов. Наиболее известными офтальмологическими трудами Leonard Fuchs стал перечень всех известных в то время глазных заболеваний, опубликованный в 1538 г. В нём содержалось краткое описание на латыни 64 заболеваний и их названия на греческом языке, ссылки на работы *Авиценны* и *Цельсия*, а также два буклета: один – по анатомии глаза объемом 24 страницы, написанный на родном языке и переизданный годом позже, другой – по глазным заболеваниям объёмом 32 страницы.

В 1695 г. доктор *Charles Plummer* открыл новое растение в Доминиканской Республике и назвал его **фуксией** в честь **Leonard Fuchs**. Это растение было включено в каталог в 1703 г.

Рисунок 62 – Растение Fuchsia magellanica, названное в честь Leonard Fuchs

Рисунок 63 – Разновидности фуксии различной окраски

Рисунок 64– Johann Gotfried Zinn

Johann Gotfried Zinn родился в обеспеченной семье в небольшой деревушке в Баварии недалеко от Нюренберга почти через 200 лет после расцвета деятельности *Leonard Fuchs*. Zinn учился на медицинском факультете университета в Готтингене. Он был любимым учеником *Albrecht von Haller* (1708-1777), известного профессора анатомии, физиологии и ботаники. После окончания университета Zinn переехал в Берлин, где впоследствии работал в институте, научная база которого позволяла проводить исследования в области анатомии и на базе полученных данных написать книгу. В 1754 г. доктор Zinn вернулся в университет Готтингена, где возглавил кафедру медицины.

Кафедру анатомии возглавил другой профессор, что не позволило Zinn продолжать свои исследования, поэтому он занялся ботаникой. В это время он вступает в активную переписку с *Carolus Linnaeus* (1707-1778), великим шведским ботаником, зоологом, врачом и основателем современной морфологической таксономической системы. Некоторые из растений он назвал в честь доктора **Zinn**, в частности **циннию**, разновидность маргаритки.

Имя **Johann Gotfried Zinn** широко известно в офтальмологии:

- кольцо Zinn – связка вокруг зрительного нерва, в зоне крепления экстраокулярной мышцы;
- связки Zinn (известные как цинновы связки) – волокна, соединяющие хрусталик и цилиарное тело;
- сосудистое кольцо Zinn-Haller, расположенное вокруг внутриглазной части зрительного нерва;
- мембрана Zinn – передняя поверхность радужной оболочки;
- артерия Zinn – центральная артерия сетчатки.

Подробное описание этих структур было представлено в книге по анатомии, выпущенной в 1755 г. и переизданной в 1780 г.

Рисунок 65 – Цветы цинни, названные в честь Johann Gotfried Zinn

Рисунок 66 – Разновидности цинии различной окраски

Leonard Fuchs и **Johann Gotfried Zinn** изучали растения с точки зрения использования их в медицине, сейчас их выращивают в садах для красоты и флородизайна.

ЛИТЕРАТУРА

1. Астахов, Ю.С. Глазные болезни: справ. пособие / Ю.С. Астахов, Г.В. Ангелопуло, О.А. Джалиашвили. – М.: Медицина, 2001. – 240 с.
2. Атлас по офтальмологии / Г.К. Криглстайн [и др.]; пер. с англ. под ред. С.Э. Аветисова. – Медицинское информационное агенство Springer, 2009. – 418 с.
3. Атлас по офтальмологии / Т.И. Шлоте [и др.]. – М.: МЕДпресс-информ, 2010. – 264 с.
4. Даниличев, В.Ф. Современная офтальмология: рук. для врачей / В.Ф. Данилевич. – СПб.: Питер, 2000. – 670 с.
5. Егоров, Е.А. Офтальмологические проявления общих заболеваний / Е.А. Егоров, Т.В. Ставицкая, Е.С. Тутаева. – М.: ГЭОТАР-Медиа, 2006. – 592 с.
6. Кански, Дж. Дж. Заболевания глазного дна / Пер. с англ. под ред. С.Э. Аветисова. – М.: Медпресс-информ, 2008. – 424 с.
7. Кански, Дж.Дж. Офтальмология: атлас-справочник / Дж.Дж. Кански, Б. Боулинг. – М.: Медицинская литература, 2009. – 184 с.
8. Коровенков, Р.И. Глазные симптомы, синдромы, болезни: справочник / Р.И. Коровенков. – М.: Медицина, 2001. – 464 с.
9. Куренков, В.В. Эксимерлазерная хирургия роговицы / В.В. Куренков. – М.: Медицина, 2002. – 400 с.
10. Рожко, Ю.И. Клиническая оптика в коррекции зрения: практическое пособие для офтальмолога и оптометриста / Ю.И. Рожко, Е.А. Тарасюк, А.А. Рожко. – Гомель: ГУ «РНПЦ РМ и ЭЧ», 2017. – 96 с.
11. Рожко, Ю.И. Конъюнктивиты: практическое пособие для врачей / Ю.И. Рожко, Е.А. Тарасюк, А.А. Рожко. – Гомель: ГУ «РНПЦ РМ и ЭЧ», 2016. – 124 с.
12. Спелтон, Д.Дж. Атлас по клинической офтальмологии / Д.Дж. Спелтон; пер. с англ. под ред. А.Н. Амировой. – 2007. – 724 с.
13. Федоров, С.Н. Глазные болезни / С.Н. Федоров, Н.С. Ярцева, А.О. Исманкулова. – М.: Медицина, 2000. – 338 с.
14. Дитмар, С. Флюоресцентная ангиография в офтальмологии: атлас / С. Дитмар, под ред. М.М. Шишкина, А.А. Казарян, Ф.Г. Хольц; пер. с англ. Е.Н. Пономарёвой, Е.И. Лоскутовой. – М.: ГОЭТАР-Медиа, 2011. – 212с.
15. Хайман, Х. Атлас по ангиографии глазного дна / Х. Хайман, У. Кельнер, М. Фёрстер. – М.: МЕДпресс-информ, 2008. – 192 с.
16. Basak, S.K. Atlas of Clinical Ophthalmology: 2nd edition / S.K. Basak. – Jaypee Brothers Medical Publishers, 2013. – 506 p.
17. Kanski, Jack J. Clinical ophthalmology / Jack J. Kanski. – Mosby, 1999. – 562 p.
18. Kanski, Jack J. Clinical ophthalmology: A Test Yourself Atlas / Jack J. Kanski. – Butterworth-Heintmann, 2002. – 178 p.
19. Lim, A.S. Colour Atlas of Ophthalmology: 5th Edition / A.S. Lim, I.J. Constable, T.Y. Wong. – World Scientific Publishing Company, 2007. – 80 p.
20. Mark, H.H. Some flowers in ophthalmology / H.H. Mark. // Arch. Ophthalmol. –2009. – Vol. 127. – P. 1215-1217.

СОДЕРЖАНИЕ

ВВЕДЕНИЕ **3**
КОЛЬЦА **5**
Кольцевидный инфильтрат **6**
Кольцо Кайзера-Флейшера **6**
Кольцо ржавчины **7**
Кольцо Коата **7**
Кольцо Флейшера **8**
Кольцо Фоссиуса **8**
Кольцо Вейса **9**
Двойное кольцо **9**
Золотое кольцо **10**
Кольцо Земмеринга **10**
Кольцо Эльшнига **11**
Кольцо Вэссли **11**
Задний эмбриотоксон **12**
Кольцо Феррара **12**
ЛИНИИ **13**
Линии отложений железа после радиальной кератотомии **14**
Линия Стелли-Гудзона **14**
Линия Арльта **15**
Линия отложений железа после антиглаукомной хирургии **15**
Линия Ходадоуста **16**
Линии Патона **16**
Линия Сампаолеси **17**
Линия Зентмейера **17**
Линия Швальбе **18**
Линия Стокера **18**
Линии Фогта **19**
Линия отложений железа при дегенерации Зальцманна **19**
Линия Эрлиха-Тюрка **20**
Линии Меретойи **20**
ТОЧКИ, УЗЕЛКИ **21**
Точки Трантаса **22**
Точка Миттендорфа **22**
Многоточия Гунна **23**
Узелки Лиша **23**

Узелки Кэппе 24
Узелки Бусакка..... 24
СТРИИ, ПОЛОСЫ, ВЕРЕТЕНО 25
Стрии Хааба 26
Стрии Фогта 26
Ангиоидные полосы..... 27
Полосы Сигриста 27
Веретено Крукенберга..... 28
Полосы Фильмано..... 28
ДУГИ, ОБРУЧ 29
Липоидная ювенильная дуга 30
Сенильная дуга..... 30
Лимбальный обруч Фогта..... 31
Дуга Алглазова..... 31
ПЯТНА 32
Пятна Крахмера 33
Пятно Ферстера-Фукса 33
Пятна Рота..... 34
Пятно Фишера-Хунта 34
Пятна Брушфильда 35
Пятна Лукина-Либмана 35
Пятна Эльшнига..... 36
Пятно Битота 36
Гистоплазмозные пятна..... 37
Пятна хлопковой шерсти 37
Кремовые пятна 38
Пятна Зигриста 38
ЦВЕТЫ В ОФТАЛЬМОЛОГИИ..... 39
ЛИТЕРАТУРА..... 46